

Incidência dos acidentes e complicações em cirurgias de terceiros molares

Otávio Carvalho de ARAÚJO^a, Cícero Newton Lemos Felício AGOSTINHO^a,
Luide Michael Rodrigues França MARINHO^a, Luis Raimundo Serra RABÊLO^a,
Eider Guimarães BASTOS^a, Vanessa Camila da SILVA^a

^aDepartamento de Odontologia II, Faculdade de Odontologia, UFMA – Universidade Federal do Maranhão, 65080-805 São Luís - MA, Brasil

Araújo OC, Agostinho CNLF, Marinho LMRF, Rabêlo LRS, Bastos EG, Silva VC. Accidents and complications incidence in third molar surgeries. Rev Odontol UNESP. 2011; 40(6): 290-295.

Resumo

Introdução: Os terceiros molares apresentam maior incidência de inclusão. Quando indicada, a exodontia desses dentes pode resultar em acidentes e complicações. **Objetivo:** O objetivo deste estudo foi analisar a incidência de acidentes e complicações nas cirurgias de terceiros molares, relacionando-os com a técnica cirúrgica, tempo de cirurgia e trismo. **Material e método:** Foram realizadas 154 exodontias de terceiros molares inferiores e/ou superiores em 91 pacientes. O trismo foi avaliado pela distância interincisal no pré e sete dias de pós-operatório. Os acidentes, as complicações e a técnica cirúrgica foram registrados no transoperatório e após sete dias da cirurgia. A técnica cirúrgica foi classificada em I, II e III para terceiro molar superior, sendo, respectivamente: com o uso de fórceps e extrator; com ostectomia; com ostectomia e odontosseção. A classificação da técnica cirúrgica em IV, V e VI, para terceiro molar inferior, sendo, respectivamente: com o uso de fórceps e extrator; com ostectomia; ostectomia e odontosseção. **Resultado:** O acidente mais prevalente no transoperatório foi a fratura radicular (5,1%), seguida da fratura dentoalveolar (1,2%), e ocorreu em maior número com as técnicas cirúrgicas IV e VI. Em relação às complicações, o trismo (15,5%) foi a complicação mais prevalente após uma semana de cirurgia e ocorreu em maior número nas cirurgias de zero a 30 minutos, com a técnica I, seguido pela lesão de comissura labial (9,0%). **Conclusão:** A fratura radicular foi mais prevalente no transoperatório e o trismo, no pós-operatório. A elaboração e a execução de um plano de tratamento adequado são fatores fundamentais na redução da incidência de acidentes e complicações.

Palavras-chave: Terceiro molar; cirurgia bucal; trismo.

Abstract

Introduction: The third molars present a higher incidence of inclusion. When indicated, the extraction of these teeth can result in accidents and complications. **Objective:** The objective of this study was to analyze the incidence of accidents and complications in third molar surgery, relating them to the surgical technique, time and trismus. **Material and method:** It was performed 154 upper and lower third molar extraction in 91 patients. Trismus was evaluated by interincisal distance before and 7 days postoperative. Accidents, surgical technique and complications were recorded in trans-operative and 7 days after surgery. The surgical technique was classified as I, II and III for upper third molar being respectively with the use of forceps and extrator, with ostectomy and, with ostectomy and odontossection; and IV, V e VI to lower third molar being respectively with the use of forceps and extrator, with ostectomy and, with ostectomy and odontossection **Result:** The accident more prevalent in trans-operative was the root fracture (5.1%), followed by dentoalveolar fracture (1.2%) and occurred more frequently with surgical techniques IV and VI. Regarding complications, trismus (15.5%) was the most prevalent complication after 1 week of surgery and occurred more frequently in surgeries from 0 to 30 minutes with the technique I, followed by the labial lesion with (9.0%). **Conclusion:** The root fracture was more prevalent in trans-operative and trismus in the postoperative. The design and implementation of an appropriate treatment plan are key factors in reducing the incidence of accidents and complications.

Keywords: Third molar; oral surgery; trismus.

INTRODUÇÃO

Os terceiros molares são os últimos dentes na escala cronológica de erupção e, frequentemente, apresentam-se inclusos ou semi-inclusos, seja pela topografia óssea, pela falta de espaço nas arcadas ou ainda pela posição do segundo molar. A inclusão pode acometer qualquer germe dental; entretanto, os terceiros molares e os caninos superiores são encontrados nessa situação mais frequentemente que os demais dentes¹.

A cirurgia de exodontia dos terceiros molares é o procedimento mais comumente realizado na especialidade de cirurgia e traumatologia bucomaxilofacial. A remoção cirúrgica de terceiros molares pode resultar em uma série de complicações e acidentes, incluindo: dor; trismo; edema; sangramento; alveolite; fraturas dentoalveolares; injúrias periodontais a dentes adjacentes e/ou à ATM; parestesia temporária ou permanente; infecções abrangendo espaços fasciais; fratura óssea da tuberosidade maxilar e/ou da mandíbula; comunicações bucossinusais; deslocamento de dentes para regiões anatômicas nobres, entre outras decorrências²⁻⁴. Existem variantes que estão relacionadas com a incidência dos acidentes e complicações ocorridos durante a cirurgia desses elementos dentários, como a idade do paciente⁵⁻⁷, o uso de contraceptivos orais, a posição do dente, a experiência do cirurgião^{3,5,8,9} e o tempo de cirurgia⁹. A atenção aos detalhes cirúrgicos, incluindo o preparo do paciente, a assepsia, o manejo cuidadoso dos tecidos, o controle da força aplicada com o instrumental, o controle da hemostasia e as adequadas instruções pós-operatórias reduzem o índice de complicações^{8,9}.

Alguns autores associaram fatores, como uso de tabaco, idade, gênero e uso de contraceptivos orais à alveolite^{2,5,10-13}. Preconizam-se algumas medidas para reduzir a incidência de alveolite após a cirurgia, dentre as quais copiosa irrigação com soro fisiológico 0,9% durante o ato cirúrgico e uso de antibiótico e de bochecho com clorexidina no pré-operatório¹⁴.

Com relação aos distúrbios nervosos, a literatura relata uma variação entre 0^[2] e 23%^[15] para as parestesias do nervo lingual e 0,4%^[8] para o nervo alveolar inferior. A lesão ocorre normalmente por trauma direto ou punção com agulha durante a anestesia e a sutura. A parestesia pode ser direta ou indireta: a primeira é causada por injeção de anestésico e por acidentes no transoperatório (ostectomia, odontosseção, curetagem do alvéolo). As lesões indiretas são resultado da movimentação das raízes em contato íntimo com as paredes do canal mandibular e da compressão por edema ou hematoma. A posição do dente parece estar diretamente relacionada com lesões desse nervo.

O objetivo deste estudo foi analisar a incidência de acidentes e complicações na cirurgia de terceiros molares realizada por profissionais com experiência profissional em Clínica Geral de um a três anos e relacionar essas ocorrências com a técnica, o tempo cirúrgico e o trismo. A hipótese testada neste estudo é de que haverá maior incidência de acidentes e complicações para exodontias usando técnicas cirúrgicas de maior complexidade.

MATERIAL E MÉTODO

Este estudo foi aprovado pelo comitê de ética em pesquisa da Universidade Federal do Maranhão, sob protocolo número 23115-002549/2011-08.

Foram examinados 142 pacientes; entretanto, apenas com 91 deles concluiu-se o estudo, que se caracteriza como um ensaio clínico longitudinal. Cinquenta e um pacientes foram excluídos do estudo por não comparecerem para avaliação após sete dias. Dos 91 pacientes, 22 (24,18%) são do gênero masculino e 69 (75,82%), do gênero feminino. Os pacientes foram atendidos por alunos de Pós-Graduação (com um a três anos de experiência profissional em Clínica Geral), que estavam cursando Aperfeiçoamento em Cirurgia Oral Menor do Centro Integrado de Educação Continuada (CIEC), unidade de Pós-Graduação da UNINGÁ-Maringá em São Luís-MA e na Clínica da Disciplina de Cirurgia Bucal II do curso de Graduação em Odontologia da Universidade Federal do Maranhão (UFMA). Os pacientes foram submetidos a 154 exodontias de terceiros molares, sendo 93 erupcionados e 61 inclusos e semi-inclusos, durante o período de um ano.

Os critérios de inclusão foram: a) faixa etária entre 15 e 30 anos, de ambos os gêneros; b) possuir indicação para extração de terceiros molares inferiores e/ou superiores erupcionados, inclusos ou semi-inclusos (a individualização desses pacientes foi realizada segundo as classificações de Pell, Gregory¹⁶ (1933) e de Winter⁴ (1926), utilizando-se radiografias panorâmicas e/ou periapicais).

Os critérios de exclusão da pesquisa foram: a) presença de qualquer contraindicação de ordem local (pericoronarite, infecções) ou sistêmica; b) história recente de tratamento com anti-inflamatórios (menos de uma semana) ou uso crônico de medicações com potencial de interferência na resposta inflamatória (anti-histamínicos, esteroides e antidepressivos); c) mulheres grávidas ou lactantes.

Após a inserção dos pacientes dentro dos critérios de inclusão, os mesmos foram orientados quanto ao Termo de Consentimento Livre e Esclarecido e, somente após a autorização do procedimento, foram submetidos à cirurgia.

No dia da cirurgia, foi mensurada a distância interincisal vertical (entre os elementos 11 e 41) do paciente, com paquímetro (Digimess[®]) para análise da variável trismo (esse procedimento foi repetido três vezes para cada paciente e calculada a média). Foi utilizada uma classificação de técnica cirúrgica adaptada de Milani-Contar et al.¹⁷ (2009), com o objetivo de tornar mais didáticas a técnica cirúrgica usada e a escala de dificuldade da cirurgia, a qual se define assim: I) terceiro molar superior com o uso de fórceps e extrator; II) terceiro molar superior com ostectomia; III) terceiro molar superior com ostectomia e odontosseção; IV) terceiro molar inferior com o uso de fórceps e extrator; V) terceiro molar inferior com ostectomia; VI) terceiro molar inferior com ostectomia e odontosseção.

Inicialmente, o paciente foi submetido à antisepsia intraoral com digluconato de clorexidina a 0,12% (Periogard[®] - Colgate) e à antisepsia extraoral com clorexidina a 4% (Riohex[®]). A anestesia local foi realizada com mepivacaína a 2% com adrenalina 1:100.000

(Mepiadre 100 – DFL®). Nos casos de dentes erupcionados (Técnicas I e IV)¹⁷, foi realizado o descolamento mucoperiosteal ao redor do elemento em questão. Nos casos de dentes inclusos e semi-inclusos (Técnicas II, III, V e VI)¹⁷, foi realizada incisão com lâmina de bisturi em aço inox nº 15 (Med Blad®)¹⁸ para exposição da área anatômica de interesse cirúrgico e, quando necessário, foram realizadas ostectomia e/ou odontosseção com brocas esféricas cirúrgicas nº 4 (FG®) e brocas troncocônicas cirúrgicas n.702 (FG®). A irrigação deu-se com solução de soro fisiológico 0,9% estéril e cada broca foi utilizada somente uma vez, sendo depois descartada. Após a exodontia do terceiro molar, foi feita regularização óssea, limpeza do alvéolo e sutura com fios de seda 4-0 (Ethicon – Johnson®). O tempo de cirurgia foi mensurado desde o término do período de latência do anestésico até a última sutura.

A seguir, o paciente recebeu orientação sobre os cuidados pós-cirúrgicos e foi anotado se houve algum acidente durante a realização da cirurgia, como fraturas dentoalveolares, injúrias periodontais a dentes adjacentes e/ou à ATM, hemorragia, fratura óssea da tuberosidade maxilar e/ou da mandíbula, comunicações bucosinusais, deslocamento de dentes para regiões anatômicas nobres, entre outros acidentes.

Todas as suturas foram removidas pelos pesquisadores no sétimo dia pós-operatório e houve uma nova mensuração da distância interincisal vertical do paciente, com paquímetro (Digimes®), a fim de se avaliar a variável trismo (esse procedimento foi repetido três vezes para cada paciente e calculada a média). Além disso, o paciente foi examinado à procura de outras possíveis complicações pós-cirúrgicas, como dor, edema, sangramento, alveolite, parestesia temporária ou permanente, infecções abrangendo espaços fasciais, entre outras.

A incidência dos acidentes e complicações na exodontia dos terceiros molares foi descrita na forma de porcentagem.

RESULTADO

Foram realizadas 154 exodontias, sendo 41 (26,6%) terceiros molares superiores direitos, 39 (25,4%) terceiros molares superiores esquerdos, 37 (24%) terceiros molares inferiores esquerdos e 37 (24%) terceiros molares inferiores direitos.

Com relação à técnica cirúrgica adaptada de Milani-Contar et al.¹⁷ (2009), houve a predominância da técnica I com 70 exodontias (45,4%), seguida da técnica VI com 29 (18,8%), técnica IV com 23 (14,9%), técnica V com 22 (14,2%), técnica II com dez (6,4%) e nenhum caso da técnica III (Tabela 1).

A classificação dos terceiros molares inferiores segundo Pell, Gregory¹⁶ (1933) foi usada para 60 exodontias de dentes inclusos, sendo que 28 encontravam-se na posição 2B, 12 na posição 1A e também na posição 2A, três na posição 1B e 2C, e dois na posição 3A. Desses 60 molares inferiores, 28 eram verticais, 15 mesioangulados, nove horizontais e oito distoangulados, segundo Winter⁴ (1926) (Figura 1). Já para os terceiros molares superiores, dos dez casos que se encontraram inclusos, nove estavam na posição B e um na posição A, e sete foram verticais, dois mesioangulados e um distoangulado (Figura 2).

Ocorreram 12 acidentes no transoperatório, predominando oito casos de fratura radicular (5,1%), seguidos de dois casos de fraturas dentoalveolares (1,2%), um caso de hemorragia (0,6%) e um de comunicação bucosinusal (0,6%). Correlacionando esses acidentes com a técnica cirúrgica utilizada, observou-se uma predominância de acidentes com o uso da técnica cirúrgica IV (quatro casos) e da técnica cirúrgica VI (quatro casos) (Figura 3).

A abertura bucal no pré-operatório variou de 24 a 60 mm e, no sétimo dia de pós-operatório, foi de 19 a 55 mm. O tempo das cirurgias variou de dez a 190 minutos e, nos casos em que houve trismo com redução da abertura bucal de pelo menos 10 mm (24 casos) – foi a complicação pós-operatória de maior incidência –, houve 16 casos nas cirurgias de zero a 30 minutos, com a técnica mais usada sendo a I (nove casos), seguidos de cinco casos no intervalo de 31 a 60 minutos, dois casos de 61 a 90 minutos e apenas um caso no intervalo de 121 a 150 minutos (Figura 4).

Por fim, as complicações observadas foram lesão na comissura labial (14 casos), dor (9), hematoma (8), sangramento (8), ulceração em mucosa jugal (4), abscesso (1), alveolite (1) e comunicação bucosinusal (1). Ao se correlacionar a técnica cirúrgica empregada com a incidência de complicações no pós-operatório, pode-se observar que houve um maior número de complicações nas exodontias que necessitaram da utilização da técnica VI (Figura 5).

Tabela 1. Número de dentes extraídos de acordo com a classificação da técnica cirúrgica adaptada de Milani-Contar (2009)

Técnica cirúrgica usada	Elemento dental 18	Elemento dental 28	Total
I, Uso de fórceps e extrator	36	34	70
II, Ostectomia	5	5	10
III, Ostectomia e odontosseção	0	0	0
Técnica cirúrgica usada	Elemento dental 38	Elemento dental 48	Total
I, Uso de fórceps e extrator	12	11	23
II, Ostectomia	12	10	22
III, Ostectomia e odontosseção	13	16	29

DISCUSSÃO

A exodontia dos terceiros molares é um procedimento de rotina para o Cirurgião Bucomaxilofacial, sendo, também, cada vez mais realizada pelo Cirurgião-Dentista Clínico Geral; entretanto, a decisão de extrair ou não tais dentes deve ser tomada de forma

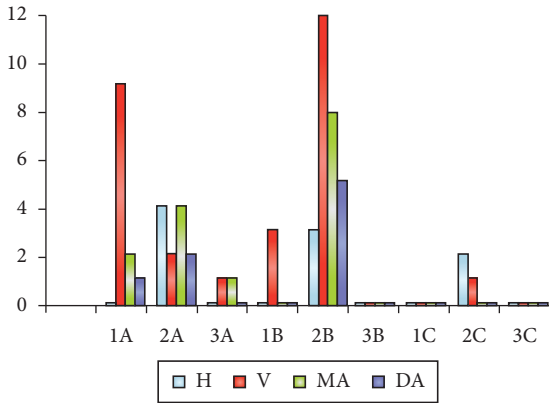


Figura 1. Número de dentes inferiores relacionados com a Classificação de Pell, Gregory¹⁶ (1933) e de Winter⁴ (1926).

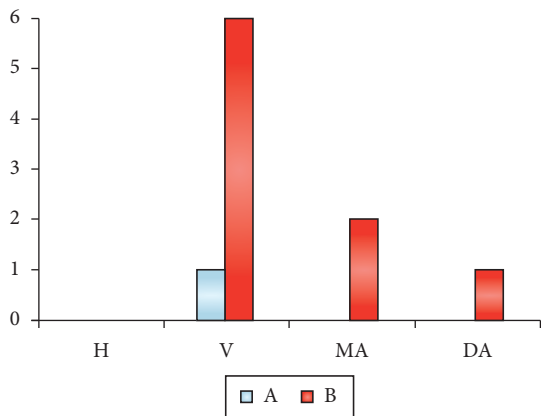


Figura 2. Número de dentes superiores relacionados com a Classificação de Winter⁴ (1926).

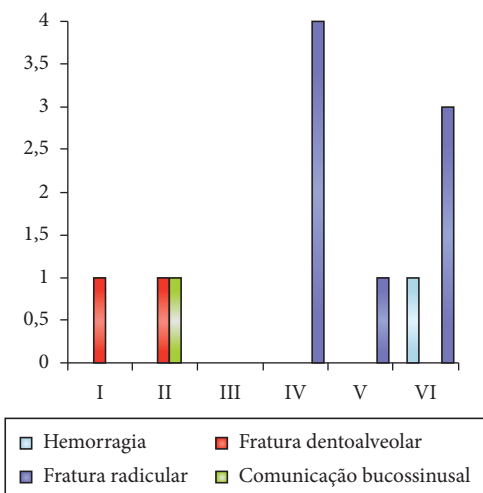


Figura 3. Correlação entre o número de acidentes transoperatórios e a técnica cirúrgica de Milani-Contar¹⁷ (2009).

cuidadosa, pois tal procedimento está diretamente relacionado a uma série de acidentes e complicações¹. A técnica necessária para realização desse ato operatório deve ser cautelosa e criteriosa, em razão de alguns fatores, como a proximidade desses dentes com estruturas nobres, o seu elevado índice de inclusão, o limitado campo de visão relacionado com sua posição e as diferentes angulações desses elementos. Os acidentes podem acontecer do começo ao fim das cirurgias, como nas incisões e ostectomias, e as complicações podem advir desses acidentes – como o trismo e a parestesia –, da precariedade nos cuidados pós-operatórios, da própria resposta sistêmica do paciente, bem como do desenvolvimento de infecções e abscessos^{1,19}.

Durante o transoperatório, alguns acidentes e complicações podem acontecer no ato da anestesia, na incisão ou até mesmo na sutura. No presente estudo, foi constatado um maior número de acidentes decorrentes da luxação dos terceiros molares, sendo que a fratura radicular constituiu um total de oito casos dos

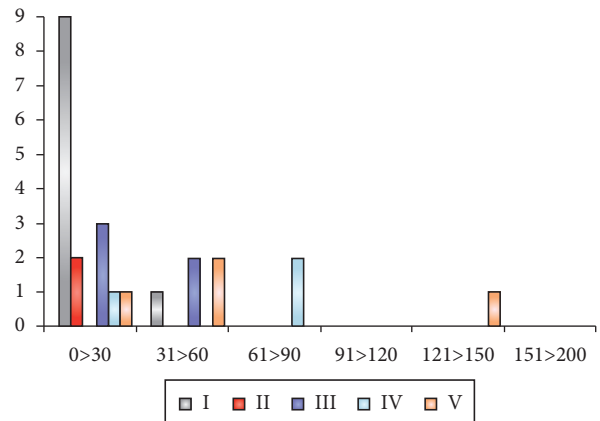


Figura 4. Correlação entre os casos de trismo, o tempo de cirurgia (minutos) e a técnica modificada de Milani-Contar¹⁷ (2009).

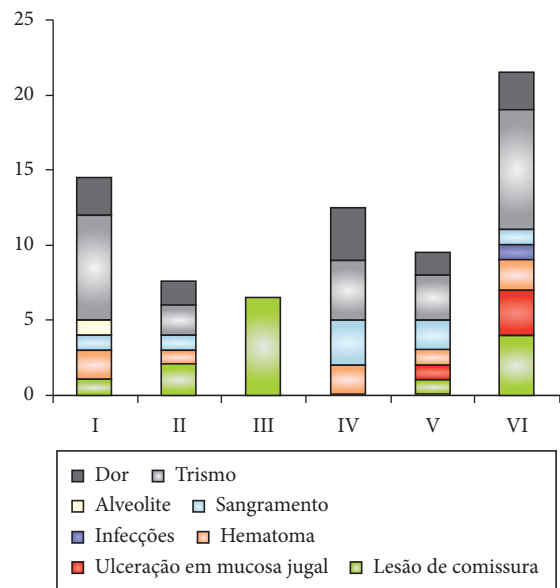


Figura 5. Correlação entre o número de complicações pós-operatórias e a classificação da técnica cirúrgica modificada de Milani-Contar¹⁷ (2009).

12 casos de acidentes ocorridos durante o ato cirúrgico (5,1%). As fraturas são acidentes comuns durante cirurgias de terceiros molares por causa das curvaturas acentuadas e, geralmente, da presença de canais acessórios nesses elementos¹⁷. Entretanto, não foi encontrado nenhum caso de parestesia, diferentemente de outros estudos que observaram parestesia com maior frequência em terceiros molares totalmente inclusos e em proximidade com o nervo alveolar inferior^{8,9,13,17,20}.

Dentre as técnicas cirúrgicas, a mais utilizada, neste estudo, para terceiros molares superiores, foi a técnica I, que corresponde às exodontias com o uso de extratores e fórceps, com 70 casos dos 80 (87,5%); para os terceiros molares inferiores, foi a técnica VI, que corresponde às exodontias com necessidade de ostectomia e odontosseção, com 29 casos dos 74 (39,1%). Outros autores também observaram maior uso de ostectomia e odontosseção para exodontias de terceiros molares²⁰. Essa técnica cirúrgica facilita a exodontia por remover retenções ósseas e divergências radiculares, que prejudicariam a cuidadosa remoção do elemento dentário sem maiores traumas, facilitando a cirurgia. Contudo, o uso dessa técnica está indicado para dentes de maior complexidade e, portanto, mais propensos a acidentes durante o ato cirúrgico, como foi observado neste estudo para exodontia de terceiros molares inferiores.

Foi observada, neste estudo, uma prevalência da posição 2¹⁶, com 43 dentes dos 60 (71,6%), conforme observado em outro estudo²¹; entretanto esse dado difere dos resultados relatados por um maior número de autores²²⁻²⁵, que observaram maior número de dentes na posição 3. Na segunda parte da classificação, a mais observada neste estudo foi a posição B, com 31 dentes (51,6%)²⁰, porém, discordando da maioria dos autores, que encontraram a posição A como a mais prevalente^{21,24,25}. A posição 2B corresponde à necessidade de ostectomia para remoção óssea e, conseqüentemente, ocorre maior trauma tecidual e possibilidade de trismo entre outras complicações, quando não há adequada experiência profissional^{3,26}.

O trismo (limitação de abertura bucal) foi definido por Graziani¹⁹ (1995) como uma dor muscular em função de um espasmo miofascial resultante de trauma muscular causado por extrações por tempo prolongado, múltiplas injeções de anestésicos, hematomas e infecções. Estudos apontam que a quantidade de tubetes de anestésicos locais usada nas cirurgias é um dos fatores presentes nas complicações pós-cirúrgicas, por serem necessárias nos casos em que as cirurgias são mais demoradas, fazendo-se necessário o uso de complementação da analgesia para maior conforto do paciente^{1,8,9,19}. A presente pesquisa evidenciou números relativamente pequenos de uso dos tubetes anestésicos para cada dente, com uma média de 1,71 tubetes por dente, apresentando a quantidade de 1,5 tubete como a mais utilizada em 63 das 154 exodontias (40,9%), seguida por 2 tubetes em 39 exodontias (25,3%). Observou-se que as

maiores quantidades, de 3,5 a 5 tubetes, não chegaram, juntas, a representar 4% da amostra deste estudo; portanto, esta não seria a causa principal do trismo observado. Notou-se que o trismo obteve altos índices em procedimentos nos quais foram adotadas as técnicas I e VI, sendo a complicação pós-operatória mais encontrada neste estudo, com 24 casos dos 70 (34,2%). O trismo também esteve relacionado com cirurgias de zero a 30 minutos. Isso poderia ser explicado pela menor experiência dos operadores, visto que as cirurgias foram realizadas por alunos de Pós-Graduação em Cirurgia Bucal. Dessa forma, mesmo com menor tempo cirúrgico, a falta de experiência do profissional^{3,26} poderia resultar em maior trauma tecidual e, como conseqüência, o trismo, mesmo com uso de técnicas de menor complexidade, como observado na técnica I, com uso de fórceps e extratores. Outros autores relatam a relação do trismo com maior trauma cirúrgico e maior tempo pós-operatório²⁰ e isso também foi observado neste estudo, com casos de trismo para a técnica VI com ostectomia e odontosseção.

Outros autores encontraram a alveolite como complicação mais prevalente; porém, neste estudo, ocorreu apenas uma vez, representando 1,4% da amostra^{2,13,27}. Os cuidados com biossegurança durante e após a cirurgia bucal foram eficientes na prevenção de infecção, neste estudo.

A hipótese testada neste estudo foi comprovada, pois o maior número de acidentes e complicações ocorreu para molares inferiores de maior complexidade, usando a técnica VI com ostectomia e odontosseção.

CONCLUSÃO

Apesar de este estudo apresentar limitações, pode-se concluir que:

- A maior incidência entre os acidentes transoperatórios foi a fratura radicular em exodontias de terceiros molares inferiores erupcionados, com o uso de fórceps e extratores;
- A complicação pós-operatória de maior acometimento foi o trismo, principalmente nos casos de terceiros molares inferiores inclusos, nos quais foram realizadas ostectomia e odontosseção;
- O trismo não estava relacionado a um maior tempo cirúrgico, neste estudo;
- A elaboração de um plano de tratamento adequado, com a técnica mais apropriada, pode reduzir tanto o trauma do procedimento cirúrgico como o tempo cirúrgico propriamente dito, que são fatores fundamentais na incidência de acidentes e complicações.

AGRADECIMENTOS

Os autores agradecem ao Dr. Renato Figueiredo pela disponibilidade do uso da Clínica de Pós-Graduação do CIEC – São Luís-MA e ao CNPq-PIBIC pelo apoio financeiro a Luide Michael Rodrigues França Marinho.

REFERÊNCIAS

1. Marzola C, Pagliosa CJ. A Cirurgia dos terceiros molares inferiores retidos – um desafio à saúde. *Rev ATO*. 2009; 9:393-448.
2. Goldberg MH, Nemarick AN, Marco WP. Complications after mandibular third molar surgery: a statistical analysis of 500 consecutive procedures in private practice. *J Am Dent Assoc*. 1985;111:277. PMID:3862695.
3. Jerjes W, El-Maaytah M, Swinson B, Banu B, Upile T, D'Sa S, et al. Experience versus complication rate in third molar surgery. *Head Face Med*. 2006; 2:14. <http://dx.doi.org/10.1186/1746-160X-2-14>
4. Peterson LJ, Ellis III E, Hupp JR, Tucker M. *Cirurgia oral e maxilofacial contemporânea*. 4ª ed. Rio de Janeiro: Guanabara Koogan; 2005. [http://dx.doi.org/10.1016/0030-4220\(94\)90194-5](http://dx.doi.org/10.1016/0030-4220(94)90194-5)
5. Capuzzi P, Montebugnoli L, Vaccaro MA. Extraction of impacted third molar: a longitudinal prospective study on factors that affect postoperative recovery. *Oral Surg Oral Med Oral Pathol*. 1994;77:341-3. [http://dx.doi.org/10.1016/0030-4220\(94\)90194-5](http://dx.doi.org/10.1016/0030-4220(94)90194-5)
6. Chang SK, Perrott DH, Susarla SM, Dodson TB. Age as a risk factor for third molar surgery complications. *J Oral Maxillofacial Surg*. 2007; 65:1685-92. PMID:17719384. <http://dx.doi.org/10.1016/j.joms.2007.04.019>
7. Haug RH, Perrott DH, Gonzalez ML, Talwar RM. The American association of oral and maxillofacial surgeons age-related third molar study. *J Oral Maxillofacial Surg*. 2005; 63:1106-14. PMID:16094577. <http://dx.doi.org/10.1016/j.joms.2005.04.022>
8. Sisk AL, Hammer WB, Shelton DW, Joy Jr ED. Complications following removal of impacted third molars: The role of the experience of the surgeon. *J Oral Maxillofac Surg*. 1986;44:855-9. [http://dx.doi.org/10.1016/0278-2391\(86\)90221-1](http://dx.doi.org/10.1016/0278-2391(86)90221-1)
9. Sursala MS, Blaeser BF, Magalnick D. Third molar surgery and associated complication. *Oral Maxillofacial Surg Clin North Am*. 2003;15:177-86. [http://dx.doi.org/10.1016/S1042-3699\(02\)00102-4](http://dx.doi.org/10.1016/S1042-3699(02)00102-4)
10. Bruce RA, Frederickson GC, Small GS. Age of patients and morbidity associated with third molar surgery. *J Am Dent Assoc*. 1980;101:240-5. PMID:6931159.
11. Burke RH, Adams JL, Mish AA. Immediate cranial nerve paralysis during removal of a mandibular third molar. *Oral Surg Oral Med Oral Pathol*. 1987;63:172-4. [http://dx.doi.org/10.1016/0030-4220\(87\)90307-0](http://dx.doi.org/10.1016/0030-4220(87)90307-0)
12. Chiapasco M, De Cicco L, Marrone G. Side effects and complications associated with third molar surgery. *Oral Surg Oral Med Oral Pathol*. 1993;76:412. [http://dx.doi.org/10.1016/0030-4220\(93\)90005-0](http://dx.doi.org/10.1016/0030-4220(93)90005-0)
13. Osborn TP, Frederickson Jr G, Small IA, Torgerson T. A Prospective study of complications related to mandibular third molar surgery. *J Oral Maxillofac Surg*. 1985; 43:767-9.
14. Hermerch CB, Hilton TJ, Biesbrock AR et al. Perioperative use of 0,12% chlorhexidine gluconate for the prevention of alveolar osteitis: efficacy and risk factor analysis. *Oral Surg Oral Med Oral Pathol Oral Radiol Endod*. 1998;85:381-7. [http://dx.doi.org/10.1016/S1079-2104\(98\)90061-0](http://dx.doi.org/10.1016/S1079-2104(98)90061-0)
15. Middlehurst RJ, Barker GR, Rood JP. Postoperative morbidity with mandibular third molar surgery: A comparison of two techniques. *J Oral Maxillofac Surg*. 1988; 46:474-5. [http://dx.doi.org/10.1016/0278-2391\(88\)90415-6](http://dx.doi.org/10.1016/0278-2391(88)90415-6)
16. Pell GJ, Gregory GT. Impacted mandibular third molars: classifications and modified technique for removal. *Dent Digest*. 1933;39:330.
17. Milani-Contar C, Oliveira P, Kanegusuku K, Berticelli R, Azevedo-Alanis LR, Naval-Machado MA. Complications in third molar removal: a retrospective study of 588 patients. *Med Oral Patol Oral Cir Bucal*. 2009;15(1):74-8. <http://dx.doi.org/10.4317/medoral.15.e74>
18. Avellanal CD. *Cirurgia odontomaxilar*. Buenos Aires: Ed. Ediar; 1946.
19. Graziani M. *Cirurgia bucomaxilofacial*. 8ª ed. Rio de Janeiro: Guanabara Koogan; 1995.
20. Oliveira LB, Schmidt DB, Assis AF, Gabrielli MAC, Hochuli-Vieira E, Pereira Filho VA. Avaliação dos acidentes e complicações associados à exodontia dos 3ºs molares. *Rev Cir Traumatol Buco-Maxilo-Fac*. 2006; 62:51-6.
21. Trento CL, Zini MM, Moreschi E, Zamponi M, Gottardo DV, Cariani JP. Localização e classificação de terceiros molares: análise radiográfica. *Interbio*. 2009; 3(2): 18-26.
22. Aguiar ASW, Oliveira ACX, Martins PC, Freire ROM. Avaliação do grau de abertura bucal e dor pós-operatória após a remoção de terceiros molares inferiores retidos. *Rev Cir Traumatol Buco-Maxilofacial*. 2005;5(3):57-64.
23. Chaves Júnior AC, Pereira ACL, Fronza BR, Oliveira HTR, Chagas Júnior PL, Silva TSN. Técnica cirúrgica para remoção dos terceiros molares inferiores e a classificação de Pell-Gregory: um estudo relacional. *Rev Cir Traumatol Buco-Maxilo-Facial*. 2006; 6(4):65-72.
24. Ma'iata J, Alwrikat A, Amman J. Is the mandibular third molar a risk factor for mandibular angle fracture? *Oral Surgery Oral Medicine Oral Pathology*. 2000; 89:143-6.
25. Santos DR, Quesada GAT. Prevalência dos terceiros molares e suas respectivas posições segundo as classificações de Winter e de Pell e Gregory. *Rev Cir Traumatol Buco-Maxilo-Facial*. 2009;9(1):83-92.
26. Allen L, Hammer WB, Shelton DW. Complications Following Removal of impacted third molars: the role of the experience of the surgeon. *J Oral Maxillofac Surg*. 1986; 44:855-9. [http://dx.doi.org/10.1016/0278-2391\(86\)90221-1](http://dx.doi.org/10.1016/0278-2391(86)90221-1)
27. Al-Khateeb T, El-Marsa FIA, Butler N. The relationship between the indications of the surgical removal of impacted third molars and incidence of alveolar osteitis. *J Oral Maxillofac Surg*. 1991;49:141-5. [http://dx.doi.org/10.1016/0278-2391\(91\)90100-Z](http://dx.doi.org/10.1016/0278-2391(91)90100-Z)

AUTOR PARA CORRESPONDÊNCIA

Vanessa Camila da Silva
Campus Universitário do Bacanga, Av dos Portugueses, sn, 65080-040 São Luís - MA, Brasil
e-mail: silvavan@uol.com.br

Recebido: 02/12/2011

Aceito: 29/12/2011