Rev. Odont. UNESP, São Paulo
14 (1/2):47-58, 1985.

ESTUDO COMPARATIVO DA RESPOSTA DO TECIDO CONJUNTIVO SUBCUTÂNEO DO RATO AO IMPLANTE DE TUBOS DE DENTINA, OBTURADOS PARCIALMENTE E COMPLEMENTADOS COM DIFERENTES MISTURAS DE HIDRÓXIDO DE CÁLCIO*

Carlos Augusto Santos CÉZAR**
Mario Roberto LEONARDO***
Raphael Carlos Comelli LIA****
Carlos BENATTI NETO****

RESUMO: Foi avaliada, comparativamente, a resposta do tecido conjuntivo subcutâneo de rato ao implante de tubos de dentina, obturados com cimento N-Rickert, deixando-se espaços de 1,5 a 2mm, os quais foram preenchidos com três diferentes pastas de hidróxido de cálcio. O objetivo principal dessa pesquisa foi o de observar o comportamento biológico de produtos utilizados como veículos do hidróxido de cálcio. Os resultados histopatológicos foram analisados aos 30, 60, 90 e 120 dias após os implantes. A maior ação irritante foi observada no grupo em que o lipiodol foi o veículo, prejudicando a formação de estruturas sugerindo mineralização. Nos grupos em que o polietileno glicol 400 foi utilizado, estruturas amorfas basófilas, como mineralizações, com tendência à formação de barreira, foram visualizadas.

UNITERMOS: Endodontia; canal radicular; hidróxido de cálcio; lipiodol; polietileno glicol.

INTRODUÇÃO

Na obturação dos canais radiculares, é grande a responsabilidade do endodontista quanto à seleção e utilização de substâncias que preservem a vitalidade do coto pulpar, bem como estimulem a tão desejada neo-formação cementária nas biopulpectòmias e não se constituam em agente de irritação constante aos tecidos periapicais, nos casos de necropulpectomias.

A substância que tem oferecido melhores resultados biológicos, quando colocada em contato com o tecido pulpar, é o hidróxido de cálcio, por permitir e estimular a tão desejada neo-formação de barreira mineralizada, como também por preservar a vitalidade dos tecidos apicais [5,10,18,21,22,25,26,28,31]

Embora o hidróxido de cálcio tenha sido pesquisado como subtância obturadora do canal radicular pela primeira vez por RHONER[23] em 1940, em pulpectomias realizadas em humanos, os primeiros trabalhos nacionais sobre este material só aconteceram a partir de 1968[13,14]. Geralmente, analisando biopulpectomias e de preferência em dentes de cães, essas pesquisas marcaram efetivamente o início de muitas investigações científicas, em nosso país, analisando os mais variados aspectos desse material.

* Resumo da Tese de Mestrado realizada na Faculdade de Odontologia — UNESP — Araraquara — SP.
** Departamento de Dentística — Faculdade de Odontologia — 39100 — Diamantina — MG.
*** Departamento de Odontologia Restauradora — Faculdade de Odontologia — UNESP — 14800 — Araraquara — SP.
**** Departamento de Fisiologia e Patologia — Faculdade de Odontologia — UNESP — 14800 — Araraquara — SP.

Os trabalhos realizados evidenciaram que o hidróxido de cálcio, além de preservar a vitalidade do coto pulpar, permitiu e estimulou a neo-formação cementária[8,11,14,18] induzindo a formação de uma barreira de tecido duro.

Apesar desta substância apresentar boas propriedades biológicas, suas propriedades físico-químicas não são satisfatórias, sendo permeável aos fluidos teciduais, reabsorvível na região periapical e solúvel no interior dos canais radiculares. Apresenta também pouco escoamento, fator este que causa alguma dificuldade àquele que se propõe levá-lo em contato com o coto pulpar, sendo também radiolúcido, outro inconveniente que dificulta muito a sua visualização radiográfica.

Motivados pelas suas propriedades biológicas, LEONARDO *et alii*[19] realizaram uma série de trabalhos de pesquisa com o objetivo de melhorar suas propriedades físicas e químicas, esperando assim, encontrar uma pasta à base de hidróxido de cálcio que pudesse ser levada facilmente em contato com o coto, isto é, que oferecesse condições de emprego. Para tal, adicionaram àquela substância, além de um veículo, produtos que mantivessem o estado pastoso de associação, que possibilitassem o seu armazenamento, que oferecessem melhor escoamento e apresentassem uma radiopacidade satisfatória.

Salientando que um produto com alta solubilidade inicial não permitiria a manutenção do contato do hidróxido de cálcio com os tecidos vivos e impediria a ação de suas excelentes propriedades biológicas, BERBERT[3], HOLLAND *et alii*[12], LEONARDO *et alii*[19] evidenciaram a importância do veículo daquela substância.

Desde os clássicos estudos iniciais realizados por RICKERT & DIXON[24], que muitos inconvenientes são atribuídos ao chamado "espaço vazio"; todavia, BROWNE & FRIEND[4], KENNEDY & SIMPSON[16] e TORNECK[30] não confirmaram todos os problemas atribuídos a esses espaços.

Considerando que os espaços de até 2 mm, deixados em tubos de dentina e implantados em tecido conjuntivo de ratos, permitiram uma melhor evolução para a colagenização do tecido invaginado[15,32] procuramos neste trabalho observar o comportamento de pastas à base de hidróxido de cálcio, com diferentes veículos e possivelmente com maior ou menor rapidez de solubilidade, colocadas no interior de espaços vazios deixados em tubos de dentina, observados, porém, aquele comprimento, isto é, de até 2 mm.

MATERIAL E MÉTODOS

Para o presente estudo, foram empregados 36 ratos, linhagem Wistar (Rattus norvegicus — variante albinus — rodentia mammalia), machos, adultos-jovens, com peso entre 200 a 220g. Esses animais foram distribuídos em três grupos experimentais de 12 indivíduos, de acordo com os materiais testados.

No grupo A, a mistura foi com os seguintes componentes: hidróxido de cálcio[XX] — 2 g, sulfato de bário — 0,5 g, colofônia — 0,05 g e polietileno glicol[XXX] 400 — 1,75 ml; no grupo B, hidróxido de cálcio — 2 g, sulfato de bário — 0,5 g, colofônia — 0,05 g e lipiodol[XXXX] — 1,75 ml; no grupo C (controle), pasta de hidróxido de cálcio — 3g e polietileno glicol — 1,5 ml.

Os tubos de dentina escolhidos como veículo de implantação, foram selecionados a partir de raízes palatinas de molares superiores de dentes humanos, anteriormente extraídos e conservados a seco. Essas raízes, foram seccionadas na sua porção coronária, com a finalidade de se obter tubos com 1 cm de comprimento.

Os canais radiculares foram manipulados até que a lima KERR, n.º 50, ultrapassasse o forame apical em 2 mm aproximadamente, dando-se portanto uma abertura na extremidade apical de 0,5mm,

área regular e principal de análise.

Em seguida, realizou-se um desgaste das paredes externas da raiz, até que as mesmas se tornassem adequadamente delgadas e livres da camada cementária. Com auxílio de discos de lixa de granulação fina em baixa velocidade, promoveu-se acabamento destas paredes.

Os tubos foram então colocados em caixas metálicas e autoclavados.

Procedeu-se a seguir a obturação dos mesmos, com cones de guta-percha e cimento de N-RICKERT*, manipulado de forma a apresentar consistência final satisfatória sendo que em todos os grupos procurou-se deixar espaços vazios de 1,5 a 2 mm na extremidade apical, enquanto que nas outras os materiais empregados preencheram de forma a selar toda a abertura. Estes espaços deixados foram preenchidos com as pastas de hidróxido de cálcio citadas anteriormente.

Os tubos de dentina, assim obturados, foram implantados em tecido conjuntivo de ratos na região dorsal (escapular e pélvica) e região ventral sendo que o número de implantes para cada animal, localização e técnica obedeceram a sugestões das normas recomendadas pela AMERICAN DENTAL ASSOCIATION[1] e pela FEDERATION DENTAIRE INTERNATIONALE[7].

Decorridos os períodos de 30, 60, 90 e 120 dias, os animais foram anestesiados por inalação de éter sulfúrico e procedeu-se a tricotomia e biópsias nas regiões correspondentes com margem de segurança, sendo os mesmos sacrificados posteriormente.

Imediatamente após remoção, as peças foram submetidas à tramitação laboratorial.

Foram feitos cortes semi-seriados de 6 micrômetros de espessura e as técnicas de coloração utilizadas foram hematoxilina-eosina e tricrômico de Gomori.

RESULTADOS

GRUPO A

30 Dias

Aos 30 dias notou-se junto à abertura do tubo, cápsula em evolução fibrosa, com moderada população celular e discreto/moderado de pequenos vasos.

Restos necróticos em grau discreto foram vistos em pontos superficiais e o infiltrado inflamatório de prevalência marcante linfoplasmocitária foi discreto/moderado.

Atividade macrofágica exercida por mononucleados e gigantócitos teve predomínio dos primeiros e foi moderada/intensa, atuando sobre partículas de aspecto diverso, principalmente sobre aquelas amarelo refringentes. Massas amorfas como estruturas mineralizadas ectópicas foram observadas na cápsula como tentativa de formação de barreira e a atividade clástica sobre essas formações foi discreta.

Pontos hemorrágicos foram encontrados na cápsula e a hiperemia mostrou-se em grau intenso.

60 Dias

Neste tempo, notou-se junto à abertura tubular, cápsula ricamente colagenizada semelhante àquela vista junto as laterais do tubo, porém mais celularizada e espessa.

O infiltrado inflamatório foi discreto e do tipo linfoplasmocitário e pontos necróticos superficiais foram vistos em pequena quantidade.

Massas amorfas com tendência basófila sugerindo mineralizações ectópicas, exibiram-se na cápsula, na área principal de análise, tendendo a formação de barreira.

* Botica Veado D'Ouro Ltda. — São Paulo

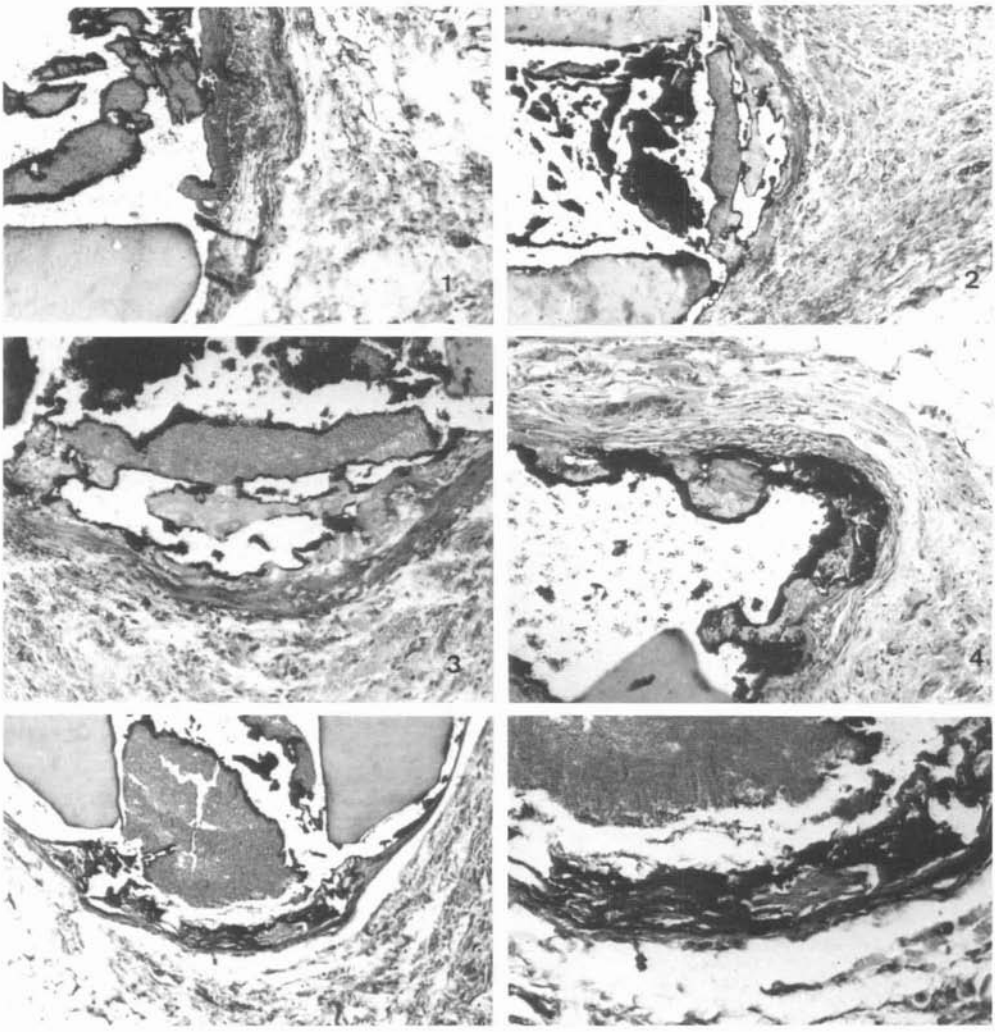

FIG. 1 — Grupo A — 30 dias — Aspecto de cápsula em evolução fibrosa junto à abertura tubular. Resíduos diversos. Massas basófilas como mineralizações tendendo à formação de barreira. Zeiss 100 X. H.E.

FIG. 2 — Grupo A — 60 dias — Aspecto panorâmico da área principal de análise. Cápsula em evolução fibrosa exibindo massas amorfas como mineralizações, tendendo à formação de barreira e retendo resíduos como material. Zeiss 63 X. H.E.

FIG. 3 — Detalhe do caso anterior. Cápsula com massas amorfas como mineralizações retendo resíduos que sugerem material. Zeiss 160X.

FIG. 4 — GRUPO A — 90 dias — Detalhe de cápsula fibrosa externa e como mineralizada interna. Extravasamento de material. Zeiss 160 X T.G.

FIG. 5 — Grupo A — 120 dias — Aspecto panorâmico de cápsula junto à abertura tubular Resíduos de material e cápsula delgada, fibrosa densa com estruturas como mineralizações. Zeiss 100X T.G.

FIG. 6 — Detalhe da figura anterior. Cápsula exibindo formações como estruturas mineralizadas acompanhando a disposição dos feixes fibrosos. Zeiss 160X.

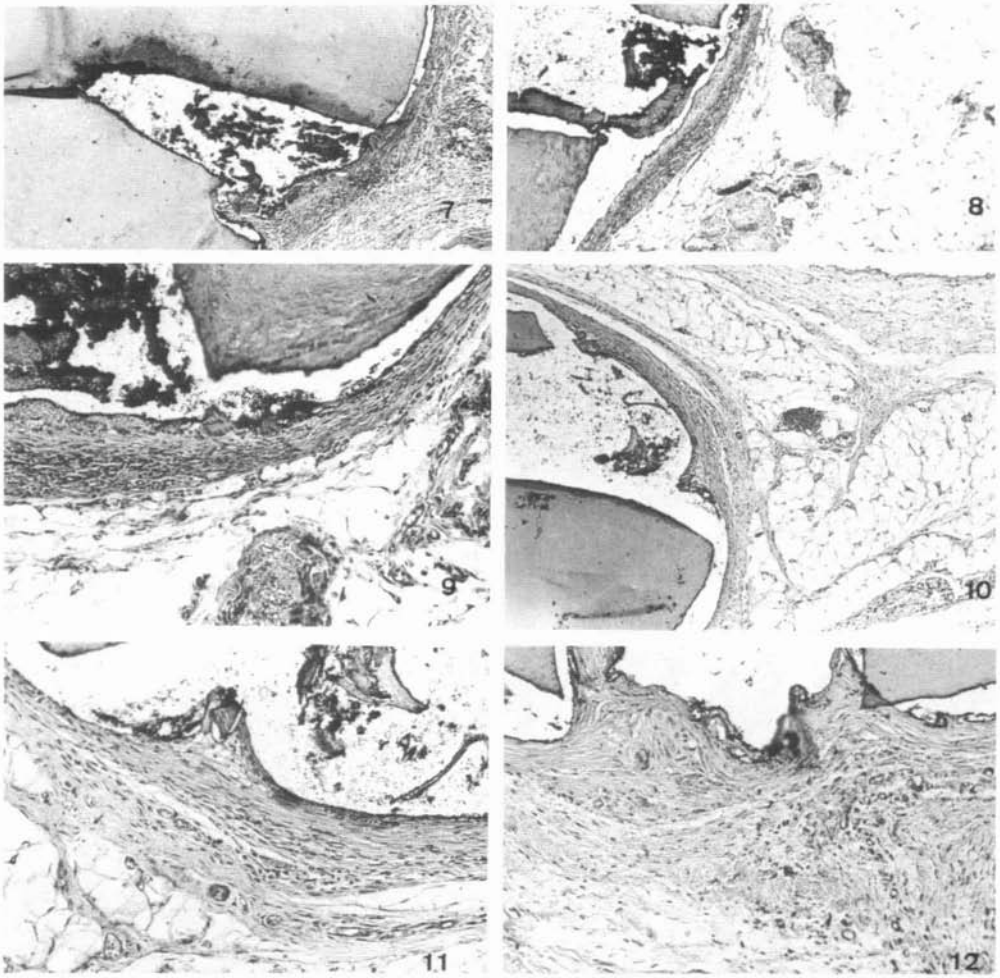

FIG. 7 — Grupo B — 30 dias — Aspecto de abertura tubular. Resíduos de material. Massas necróticas superficiais. Cápsula bem celularizada. Infiltrado inflamatório linfoplasmocitário. Zeiss 63 X H.E.

FIG. 8 — Grupo B — 60 dias — Aspecto de cápsula em evolução por colagenização. Resíduos necróticos. Infiltrado inflamatório linfoplasmocitário. Zeiss 63 X. H.E.

FIG. 9 — Detalhe da figura anterior. Resíduos de material e necróticos. Cápsula bem celularizada. Infiltrado inflamatório. Atividade macrofágica sendo a de gigantócitos exercida preferencialmente em superfície voltada a abertura tubular. Zeiss 160 X.

FIG. 10 — Grupo B — 90 dias — Cápsula em evolução fibrosa. Resíduos de material. Persistência de atividade macrofágica efetuada por gigantócitos em superfície voltada à abertura foraminal. Vasos sangüíneos. Zeiss 63 X. H.E.

FIG. 11 — Detalhe da figura anterior. Cápsula em evolução fibrosa. Infiltrado inflamatório linfoplasmocitário. Resíduos diversos na abertura. Zeiss 160 X.

FIG. 12 — Detalhe da figura anterior. Cápsula fibrosa tendendo à invaginação pela abertura tubular. Persistência de atividade macrofágica por mononucleados e gigantócitos. Infiltrado inflamatório linfoplasmocitário. Zeiss 160 X.

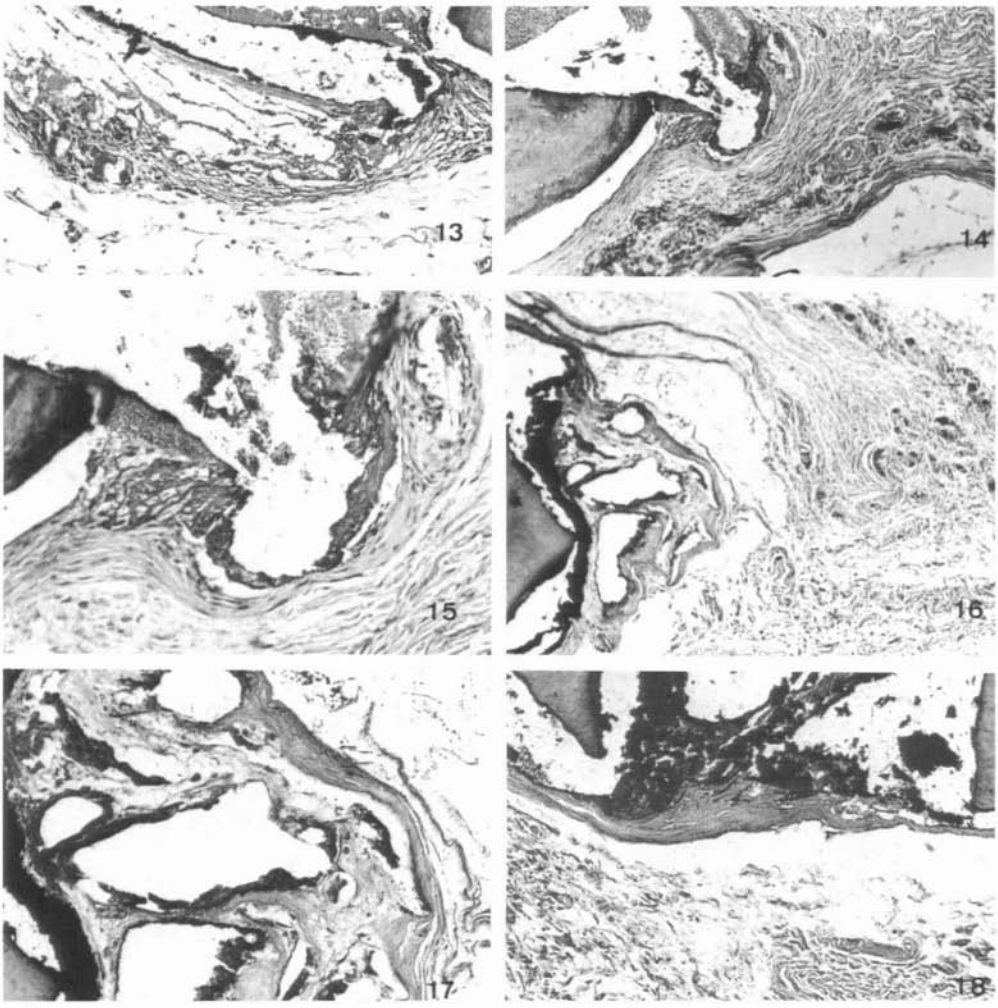

FIG. 13 — Grupo C — Hidróxido de Cálcio + Polietileno Glicol — 30 dias — Região principal de análise, cápsula em evolução por colagenização. Resíduos de material. Massas amorfas como mineralizações ectópicas. Zeiss 100 X. T.G.

FIG. 14 — Grupo C — Hidróxido de Cálcio + Polietileno Glicol — 60 dias — Vista panorâmica da abertura tubular, resíduos de material. Áreas que sugerem mineralizações em disposição preferencial acompanhando os feixes de fibras da cápsula. Zeiss 63 X. H.E.

FIG. 15 — Detalhe da figura anterior. Resíduo de material e cápsula com áreas lembrando mineralizações. Vasos sangüíneos. Zeiss 160 X.

FIG. 16 — Grupo C — Hidróxido de Cálcio + Polietileno Glicol — 90 dias — Aspecto panorâmico da região principal de análise. Cápsula fibrosa exibindo massas como mineralizações retendo resíduos como material. Zeiss 63 X. T.G.

FIG. 17 — Detalhe da figura anterior. Estruturas sugerindo mineralizações envolvendo resíduos de material. Zeiss 250 X.

FIG. 18 — Detalhe da figura anterior. Massas amorfas como mineralizações em cápsula fibrosa densa na abertura tubular. Resíduos de material. Zeiss 250 X.

A atividade macrofágica foi moderada/intensa, exercida principalmente por mononucleados sobre partículas diversas que lembraram o material, predominando aquelas amarelo-refringentes. A hiperemia foi moderada.

90 Dias

O quadro reacional assemelhou-se àquele visto no período anterior com a cápsula exibindo-se em grau intenso quanto à quantidade de fibras, predominando sobre o componente celular.

O infiltrado inflamatório foi do tipo linfoplasmocitário, caracterizando-se como discreto em alguns preparados e involuindo em outros a discreto/não-significante.

Massas amorfas, com tendência basófila como estruturas mineralizadas ectópicas foram encontradas com freqüência junto à abertura tubular acompanhando os feixes de fibras ou dispersas na cápsula, por vezes retendo corpúsculos de natureza diversa como material.

A atividade clássica esteve presente em alguns pontos da massa amorfa. A hiperemia foi moderado/discreta.

120 Dias

Neste período final de observação, na maioria dos casos, a cápsula apresentou-se na área principal de análise com característica quase igual àquela vista junto às laterais do tubo, mostrando-se densa e delgada com massas amorfas de tendência basófila prevalecendo na região, acompanhando a disposição dos feixes fibrosos.

O infiltrado inflamatório foi não-significante e a hiperemia discreta/não-significante, enquanto a atividade macrofágica exercida sobre os corpúsculos que lembram o material, principalmente aqueles amarelo-refringentes, persistiu em grau moderado.

A ação de células clásticas sobre as massas amorfas embora ainda presente foi não-significante e alguns preparados exibiram essas massas amorfas como mineralizações mais a distância e com disposição irregular. Nessas condições, a tendência à barreira foi prejudicada e o infiltrado inflamatório chegou a discreto/não-significante.

GRUPO B

30 Dias

Aos 30 dias notou-se, junto à abertura tubular, cápsula em evolução fibrosa, mantendo uma moderada população celular que chegou em alguns preparados a moderado/intenso. O infiltrado de prevalência linfoplasmocitária foi moderado, chegando em alguns casos a moderado/intenso.

A atividade macrofágica exercida por gigantócitos e mononucleados foi moderada/intensa e massas amorfas sugerindo mineralizações ectópicas foram notadas em pequena quantidade na área pricipal de análise.

Observou-se em alguns preparados a atividade clástica por células multinucleadas sobre massas amorfas e em alguns pontos da parede dentinária.

A hiperemia foi intensa.

60 Dias

Aos 60 dias observou-se evolução por colagenização de cápsula, persistindo uma moderada população celular e moderado/discreto infiltrado inflamatório do tipo linfoplasmocitário, enquanto a atividade macrofágica foi constante, em grau intenso, exercida por gigantócitos presentes preferencialmente em superfície voltada para a abertura tubular e mononucleados na intimidade capsular.

Massas basófilas que lembravam estruturas mineralizadas ectópicas foram vistas em alguns pontos da cápsula em grau discreto e a hiperemia persistiu em toda região.

90 Dias

Nesse tempo a cápsula em evolução por colagenização exibiu-se com moderada população celular e discreto infiltrado inflamatório do tipo linfoplasmocitário.

A atividade macrofágica foi persistente, efetuada por gigantócitos e mononucleados e massas amorfas basófilas foram notadas em pequena quantidade na cápsula, enquanto o quadro hiperêmico regional foi moderado.

120 Dias

Neste período final, a característica capsular assemelhou-se àquela vista no período anterior, todavia com prevalência mais acentuada de fibras sobre a moderada/discreta população celular.

O infiltrado inflamatório linfoplasmocitário foi discreto/não significante e a hiperemia apresentou-se em grau discreto enquanto a atividade macrofágica foi efetuada predominantemente por mononucleados que exibiram corpúsculos em seu citoplasma.

Massas amorfas, basófilas, são notadas raramente, na cápsula junto à abertura tubular de alguns preparados.

GRUPO C (CONTROLE)

30 Dias

Neste período, notou-se cápsula em evolução por colagenização junto à abertura tubular. Observou-se infiltrado inflamatório discreto de prevalência linfoplasmocitária e massas necróticas foram visualizadas próximo a resíduos que lembraram o material presente na luz do tubo ou livres em meio à cápsula.

A atividade macrofágica foi exercida moderada/intensamente tanto por mononucleados quanto gigantócitos sobre partículas estranhas de aspecto diverso como componentes do material.

Massas amorfas como estruturas mineralizadas ectópicas foram por vezes encontradas na maioria dos preparados, dispersas na cápsula junto à abertura tubular e adjacências.

Atividade clástica discreta/moderada foi observada atuando sobre as massas amorfas e em alguns pontos sobre a dentina nas laterais do tubo.

A hiperemia foi intensa em toda a região.

60 Dias

Observou-se junto à abertura tubular, cápsula com prevalência de fibras sobre o componente celular, mais espessa e celularizada exibindo discreto e não significante infiltrado inflamatório do tipo linfoplasmocitário.

Atividade macrofágica discreta sobre partículas estranhas como material foram notadas não somente na luz do tubo mas, também, na cápsula e massas amorfas, como estruturas mineralizadas ectópicas, estavam presentes tendendo à formação de barreiras na abertura tubular. Restos necróticos em pequena quantidade foram ainda encontrados, enquanto o quadro hiperêmico foi moderado/discreto.

90 Dias

A cápsula da área principal de análise exibiu-se com intensa quantidade de fibras prevalecendo sobre o componente celular como típica evolução fibrosa que teve sua caracterização máxima junto às laterais do tubo.

O infiltrado inflamatório foi não significante, sempre do tipo linfoplasmocitário enquanto que a atividade macrofágica foi não significante e a atividade clástica sobre as massas amorfas mostrou-se discreta/não significante. Estas massas amorfas foram visualizadas como estruturas mineralizadas, todavia não selando regular e totalmente a abertura do tubo.

O quadro hiperêmico foi moderado.

120 Dias

Notou-se cápsula fibrosa densa envolvendo o implante e na abertura tubular. Resíduos de aspectos diversos, lembrando material, foram vistos também na intimidade capsular próximos ou no interior de massas amorfas que sugeriram estruturas mineralizadas ectópicas.

Estas formações como massas mineralizadas dispuseram-se com tendência a selamento da abertura do tubo, acompanhando prevalentemente a orientação dos feixes fibrosos.

O infiltrado inflamatório quando presente foi não significante e a hiperemia variando de discreta a não significante.

A atividade macrofágica persistiu também em grau não significante.

DISCUSSÃO

A boa tolerância tecidual a implantes de tubos de dentina, observada em períodos mais tardios[2,9,27,32], como também a invaginação do tecido conjuntivo para o interior dos referidos tubos, evidenciado ainda por GUTIERREZ *et alii*[9] e por HOLLAND *et alii*[15] justificam o período inicial de nossas observações, 30 dias, uma vez que os objetivos principais desse trabalho foram relacionados com o comportamento histomorfológico do tecido junto à abertura tubular, invaginado ou não para o seu interior, assim como, o poder "osteogênico" de pastas colocadas nos referidos espaços.

Assim a colocação de uma pasta a base de $CaOH_2$, menos solúvel, no interior de espaços de 1,5 a 2,0mm, deixados nos tubos de dentina implantados em tecido conjuntivo de ratos, iria permitir a observação da possível ação "osteogênica" sobre o tecido invaginado ou não, que se verificaria nos períodos mais tardios.

Em nosso grupo controle, onde os espaços de até 2mm foram preenchidos com uma pasta de hidróxido de cálcio e polietileno glicol 400, como veículo, notou-se no período de observação de 30 dias, cápsula em evolução por colagenização junto à abertura do tubo e infiltrado inflamatório discreto de prevalência linfoplasmocitária. Deixando espaços vazios também de 1,5 a 2,0mm sem colocar qualquer substância nos mesmos, ZANONE *et alii*[32] não observaram uma perfeita evolução por colagenização, tanto em tubos de dentina quanto nos de polietileno.

No grupo A de nosso experimento e nesse mesmo período de observação (30 dias), o infiltrado inflamatório linfoplasmocitário foi discreto/moderado e massas amorfas como estruturas mineralizadas foram observadas na cápsula ao nível das aberturas dos tubos, demonstrando que as substâncias agregadas ao hidróxido de cálcio na referida fórmula, não interferiram por inteiro no comportamento do hidróxido de cálcio.

No grupo B de nosso trabalho, onde o lipiodol foi usado como veículo, observamos aos 30 dias, uma moderada população celular, chegando a alguns casos a moderado/intensa. O infiltrado inflamatório de prevalência linfoplasmocitária foi moderado chegando em alguns preparados a moderado/intenso e massas amorfas com tendência basófila, sugerindo mineralizações ectópicas, quando presentes exibiam-se em quantidade pequena, na área principal de análise.

No período de 60 e 90 dias de observação, nosso grupo controle evidenciou também a presença de massas amorfas como mineralização ectópica em grande quantidade, não selando todavia, regular e totalmente a abertura do tubo.

Muito embora outros autores não tenham observado estruturas mineralizadas em seus experimentos[6,17,29], nossos resultados foram semelhantes aos obtidos por LEONARDO, *et alii*[20] e SOUZA[27], talvez em razão das metodologias empregadas.

Em nosso estudo porém, nos períodos mais longos (120 dias), o grupo controle evidenciava aquelas formações como

massas mineralizadas com maior tendência a selamento total da abertura do tubo e o infiltrado inflamatório quando presente, não era significante.

Nesse mesmo período de observação, o grupo A ofereceu resultados semelhantes, ressaltando que alguns preparados exibiram as massas amorfas como mineralizações mais a distância e com disposição irregular e ainda no grupo B, as massas amorfas basófilas foram raramente encontradas junto a abertura dos tubos acenando para uma possível interferência de algum componente da pasta nas qualidades do hidróxido de cálcio.

Como um dos objetivos de nossa experimentação foi o de se usar um veículo para o hidróxido de cálcio que evitasse a sua solubilização ou mesmo uma rápida reabsorção, podemos constatar que apesar dessa nossa pretenção inicial, a presença das pastas no interior dos espaços vazios estava mais relacionada com a presença ou ausência de barreira mineralizada e que, o produto que teoricamente, poderia manter o hidróxido de cálcio naqueles espaços, o lipiodol (ultra-fluido), veículo lipossolúvel utilizado na fórmula B, foi provavelmente o responsável pela maior ação irritante da mistura, prejudicando ainda a formação de estruturas, sugerindo mineralizações, talvez por envolvimento não permitiu ação livre do hidróxido de cálcio.

CONCLUSÕES

Em concordância com a proposição e condição experimental desta pesquisa e pela análise histomorfológica comparativa dos preparados, concluiu-se:

Os materiais do grupo A, B e C apresentaram-se como irritantes do tecido conjuntivo subcutâneo do rato, permitindo evolução por colagenização progressiva.

Comparativamente à compatibilidade biológica das mesclas do material utilizado, em ordem decrescente estiveram: Grupo C, Grupo A e Grupo B.

O grupo A, apresentou características semelhantes ao grupo C (controle) exibindo estruturas amorfas basófilas, como mineralizações, acompanhando prevalecentemente os feixes colágenos da cápsula, tendendo à formação de barreira.

A mistura do grupo B, embora mostrando-se como mais irritante, permitiu evolução por colagenização da cápsula na área principal de análise, todavia a formação de massas amorfas sugerindo mineralizações, foi discreta.

A atividade macrofágica exercida preponderantemente por mononucleados, foi persistente sobre partículas amarelo refringentes no grupo A e amarelo refringentes e castanho-claras no grupo B.

Não se observou prevalência de invaginação tecidual, para o espaço reservado às pastas de hidróxido de cálcio, vista apenas em alguns preparados.

CÉZAR, C.A.S. *et alii* — The subcutaneous connective tissue responses to dentin tubes implants filled with three different calcium hydroxide formules. **Rev. Odont. UNESP**, São Paulo, **14**(1/2):47-58, 1985.

ABSTRACT: The histopathologic evaluation of the connective tissue reactions of rats dentinal tubes implants was conducted. The dentinal tubes were filled with N-Rickert root canal sealer until 1.5 to 2 mm of their extremities. In these spaces three different calcium hydroxide formules were applied. The main purpose of this research was the observation of biologic reactions due to calcium hydroxid vehicles. The histopathologic results were analysed at 30, 60, 90 and 120 days after the implants. The Lipiodol vehicle group was the more irritant one avoiding the formation of structures suggesting mineralized tissue. In the polyetilene glycol groups, basophilic amorphous structures like mineralized tissue were observed with barrier tendencies.

KEY-WORDS: Endodontics; root canal; calcium hydroxide; lipiodol; polyetilene glycol.

CÉZAR, C.A.S. *et alii* — Estudo comparativo da resposta do tecido conjuntivo sub-cutâneo do rato ao implante de tubos de dentina, obturados parcialmente e complementados com diferentes misturas de hidróxido de cálcio. **Rev. Odont. UNESP**, São Paulo, **14**(1/2):47-58, 1985.

REFERÊNCIAS BIBLIOGRÁFICAS

1. AMERICAN DENTAL ASSOCIATION. Chicago — Recommended standards practices for biological evaluation of dental materials. *J.am.dent.Ass., 84*: 382-7, 1972.
2. BANG, G. — Induction of heterotopic bone formation by demineralized dentin in guinea pigs: antigenicity of the dentin matrix. *J.oral Path., 1:* 172-85, 1972.
3. BERBERT, A. — *Comportamento dos tecidos apicais e periapicais após biopulpectomia e obturação do canal com AH_{26}, hidróxido de cálcio ou mistura de ambos. Estudo histológico em dentes de cães.* Bauru. Faculdade de Odontologia, USP, 1978. (Tese — Livre Docência).
4. BROWNE, R.M. & FRIEND, L.A. — An investigation into the irritant properties of some root filling materials. *Arch. oral Biol., 13*: 1355-69, 1968.
5. COHEN, B. — The use of calcium hydroxide for capping exposed pulps: a report on two hundred an thirty-nine cases. *J.dent.Assoc.S.Afr., 6*: 182-7, 1951.
6. CRIVELARO, S.M.G.; TOLEDO, O.A. & LIA, R.C.C. — Reação do tecido conjuntivo subcutâneo de rato ao implante de materiais à base de hidróxido de cálcio. (Hidropac e Pulpdent). *Rev.Fac.Odont.Araraquara, 1*: 19-28, 1978.
7. FEDERATION DENTAIRE INTERNATIONAL — *First draft and ballots for FDI'S International biological testing methods.* London, 1968, p. 7.
8. GUIMARÃES, S.A.C. & ALLE, N. — Estudo histoquímico da reação tecidual ao hidróxido de cálcio. *Rev.Estomat.Cult., 8*: 79-82, 1974.
9. GUTIERREZ, J.H.; GIGOUX, C. & ESCOBAR, F. — Histologic reactions to root canal filling. *Oral Surg., 28*: 557-66, 1969.
10. HOLLAND, R. — Histochemical response of amputed pulps to calcium hydroxide, *Rev. bras. Pesq. méd. biol., 4*: 83-95, 1971.
11. HOLLAND, R. — *Processo de reparo do coto pulpar e dos tecidos periapicais após biopulpectomia e obturação de canal com hidróxido de cálcio ou óxido de zinco e eugenol. Estudo histológico em dentes de cães.* Araçatuba, Faculdade de Odontologia — UNESP, 1975. (Tese - Livre Docência).
12. HOLLAND, R.; NERY, M.J.; MELLO, W.; SOUZA, V; BERNABÉ, P.F.E. & OTOBONI FILHO, J.A. — Root canal treatment with calcium hydroxide. I. Effect of overfilling and refilling. *Oral Surg., 47*: 87-92, 1979.
13. HOLLAND, R.; SOUZA, V. & MILANEZI, L.A. — Estudo morfológico da reação do coto pulpar e tecidos periapicais frente a alguns materiais empregados na obturação dos canais radiculares. *In:* REUNIÃO ANUAL DA SBPC, 20.°, São Paulo, 1968. Apud: *Ciênc. Cult., 20*:355, 1968.
14. HOLLAND, R. SOUZA, V. & MILANEZI, L.A. — Resposta do coto pulpar e tecidos periapicais a algumas pastas empregadas na obturação dos canais radiculares. *Arq. Cent. Est. Fac. Odont. U.F.M.G., 8*: 189-97, 1971.
15. HOLLAND, R.; SOUZA, V.; NERY, M.J.; BERNABÉ, P.F.E. & MELLO, W. — *Implante em tubos de dentina, de diferentes componentes, selados em uma de suas extremidades em tecido subcutâneo de ratos.*Araçatuba, Faculdade de Odontologia — UNESP, 1974, p. 70 (apostila).
16. KENNEDY, G.D.C. & SIMPSON, M.S. — The hollow tube controversy. *J. Br. Endod. Soc., 3:* 25-30, 1969.
17. LAWS, A.J. — Calcium hydroxide as a possible root filling material. *N.Z. dent. J., 58:* 199-215, 1962.
18. LEONARDO, M.R. — *Contribuição para o estudo da reparação apical e periapical pós-tratamento de canais radiculares.* Araraquara, Faculdade de Odontologia — UNESP, 1973. (Tese - Livre-Docência).
19. LEONARDO, M.R.; ARAÚJO, C.H. & MENDES, A.J.D. — Contribuição para o emprego de pastas à base de hidróxido de cálcio na obturação de canais radiculares. Parte I — Estudo de propriedades físicas, químicas e biológicas. *Rev. Fac. Farm. Odont. Araraquara, 10:* 125-35, 1976.
20. LEONARDO, M.R. & LIA, R.C.C. — Compatibilidade biológica de compostos à base de hidróxido de cálcio (hidróxido de cálcio + polietileno glicol; hidróxido de cálcio + polietileno glicol + subnitrato de bismuto (contraste) e catalizador de dycal), *In:* JORNADA ODONTOLÓGICA "PROF. DR. LUIZ FERREIRA MARTINS", 30.ª, Araraquara, 1976, p. 47-49.
21. MASSLER, M. & MIYAMOTO, O. — Pulpotomy. *In*: CONFERENCE IN ENDODONTICS, 3 ed. 1963. Philadelphia, University of Pennsylvania Press, 1963. p. 1-28.
22. NYBORG, H. — Healing processes in the pulp on capping: a morphologic study. *Acta odont. scand., 13:* 130-9, 1955.
23. RHONER, A. — Calxyl als wurzelfullunqsmaterial nach pulpaextirpation. *Schweiz. Mschr. Zahnheilkd,* 50:903-48, 1940.
24. RICKERT, U.G. & DIXON, C.M. — Tissue tolerance to foreign materials. *J.am. dent. Ass., 20:* 1458-72, 1933.
25. SCIAKY, I. & PIZANTI, S. — Localization of placed over amputaded puls in dogs teeth. *J. dent. Res., 30:* 1128-31, 1960.

26. SELTZER, S. & BENDER, I.B. — *La pulpa dental.* Buenos Aires, Mundi, 1970. p. 162-63.
27. SOUZA, V. — *Reação do tecido conjuntivo subcutâneo do rato ao implante de tubos de dentina, com aberturas de diferentes diâmetros preenchidos com algumas pastas à base de hidróxido de cálcio.* Araçatuba, Faculdade de Odontologia — UNESP, 1976. (Tese - Livre Docência).
28. SOUZA, V. — *Relação entre os quadros inflamatórios das polpas dentais coronárias e os resultados do emprego do cloridrato de tetraciclina, acetato de hidrocortizona e hidróxido de cálcio, na terapêutica de polpas dentais inflamadas submetidas à pulpotomia.* Araçatuba, Faculdade de Odontologia — UNESP, 1969. (Tese-Doutoramento)
29. TOLEDO, O.A.; ABBUD, R. & LIA, R.C.C. — Reação do tecido conjuntivo subcutâneo do rato ao implante de fármacos à base de hidróxido de cálcio. *Rev. Fac. Odont. Araraquara 7*: 163-72, 1973.
30. TORNECK, C.D. — Reaction of rat connective tissue to polyethylene tube implants. Part. I *Oral Surg., 21:* 379-87, 1966.
31. ZANDER, H.A. & GLASS, R.L. — Pulpheaing. *J. dent. Res., 28:* 97-107, 1949.
32. ZANONI, E.M.S.; LEONARDO, M.R. & LIA, R.C.C. — *Estudo comparativo da resposta do tecido conjuntivo subcutâneo de rato ao implante de tubos de polietileno e de dentina, obturados parcialmente com Endomethasone e cones de gutapercha.* Araraquara, 1977. (Trabalho apresentado a FAPESP para obtenção de Bolsa de aperfeiçoamento na Faculdade de Odontologia de Araraquara.

Recebido para publicação em 29.5.85.