

## Xerostomia relacionada à infecção pelo HIV/AIDS: uma revisão crítica

*Xerostomia related to HIV infection /AIDS: a critical review*

Adriana Maria Fuzer Graef TINÓS<sup>a</sup>, Sílvia Helena de Carvalho SALES-PERES<sup>a</sup>

<sup>a</sup>Faculdade de Odontologia de Bauru, USP – Universidade de São Paulo, Bauru, SP, Brasil

### Resumo

**Introdução:** A presença de manifestações bucais em indivíduos HIV positivos é bastante comum, sendo que a xerostomia aparece como um dos problemas mais frequentes, podendo levar a uma redução na qualidade de vida dessa população. **Objetivo:** Este estudo objetivou realizar uma revisão crítica sobre a relação entre xerostomia e a infecção pelo HIV, a fim de despertar a atenção do cirurgião-dentista quanto à importância da atenção odontológica dirigida a esses pacientes. **Material e método:** Foram incluídos artigos publicados no período entre 2000 e 2009, indexados na base de dados PUBMED. Os descritores utilizados foram *HIV* e *xerostomia*, sendo adotados como critérios de exclusão: a ausência dos referidos descritores associados, a não localização do texto completo, os artigos baseados em estudos de caso ou série de casos, e a ausência do resumo na base de dados. **Resultado:** Com base nos estudos incluídos na revisão, pode-se afirmar que a xerostomia é uma manifestação comum da infecção pelo HIV, predispondo o paciente a vários outros problemas bucais. Dentre os fatores de risco para a sua ocorrência, foram relacionados: as baixas contagens de células T CD4+, a alta carga viral plasmática, o uso de alguns medicamentos e a terapia antirretroviral. **Conclusão:** A infecção pelo HIV/AIDS pode alterar as glândulas salivares. Além disso, importantes fatores de risco foram considerados para ocorrência de xerostomia: a presença da *didanosina* e da classe de medicamentos que corresponde aos inibidores de protease na terapia antirretroviral.

**Descritores:** AIDS; HIV; saliva; terapia antirretroviral de alta atividade; xerostomia.

### Abstract

**Introduction:** The presence of oral manifestations in HIV positive individuals is quite common. Xerostomia appears as one of the most frequent problems and may lead to a reduction in the quality of life of this population. **Objective:** This study was a critical review of the relationship between xerostomia and HIV infection, to attract the attention of dentists on the importance of dental care to these patients. **Material and method:** We included articles published between 2000 and 2009, indexed in PUBMED database. The descriptors used were “HIV” and “xerostomia”, the exclusion criteria adopted were: the absence of these descriptors associated, non-location of the full-text, articles based on case studies or case series and the absence of the abstract in the database. **Result:** Based on studies in the review, it can be said that the xerostomia is a common manifestation of HIV infection, predisposing the patient to several other oral problems. Among the risk factors for its occurrence it was reported: low counts of CD4+ T cells, high plasma viral load, the use of some medications and antiretroviral therapy. **Conclusion:** The HIV/AIDS can change the salivary glands, and were considered important risk factors for the occurrence of xerostomia the presence of didanosine and the drug class which corresponds to protease inhibitors in antiretroviral therapy.

**Descriptors:** AIDS; HIV; saliva; antiretroviral therapy highly active; xerostomia.

### INTRODUÇÃO

A Síndrome da Imunodeficiência Adquirida (AIDS) foi e ainda é uma das patologias de maior interesse para a comunidade científica<sup>1</sup>. A infecção pelo Vírus da Imunodeficiência Humana (HIV) é caracterizada por uma redução gradual e progressiva de linfócitos T CD4+, que, por sua vez, leva a um aumento de infecções oportunistas; estas, invariavelmente, conduzem à morte do paciente<sup>2</sup>. Com o advento da Terapia Antirretroviral Altamente Ativa (HAART), introduzida em 1995, houve uma redução na

mortalidade, devido às melhorias nos níveis de saúde em pacientes que aderiram ao referido tratamento<sup>3</sup>. Porém, vale ressaltar que mais de 95% das novas infecções pelo HIV vêm surgindo nas populações de média e baixa renda, o que representa grande dificuldade no acesso a essa terapia<sup>4</sup>. A HAART revolucionou o tratamento e o prognóstico do HIV e da AIDS<sup>5</sup>. Estes medicamentos atuam basicamente inibindo a ação das enzimas virais, as quais são indispensáveis no mecanismo da replicação do vírus.

No tocante às manifestações do HIV/AIDS, as mesmas são comuns nas regiões de cabeça, pescoço e cavidade bucal, e incluem infecções oportunistas, neoplasias e linfadenopatia difusa. Alguns tipos de doenças bucais que aparecem como primeiro sinal clínico da infecção pelo HIV são importantes indicadores do estágio do HIV e do estado de imunossupressão<sup>6</sup>. De acordo com a literatura, após a introdução da HAART, algumas manifestações orais de HIV/AIDS diminuíram, sugerindo que estas possam ser marcadores clinicamente úteis da eficácia desses medicamentos e do estado imunológico. Um aumento concomitante na contagem de células T CD4+ também foi observado com o uso da terapia. No entanto, os regimes HAART são complexos, podendo causar graves – potencialmente letais - efeitos colaterais ou interações medicamentosas. Outra desvantagem refere-se à dificuldade no cumprimento da terapia, que muitas vezes implica na ingestão de um grande número de comprimidos com doses frequentes; além disso, a HAART tem potencial para o desenvolvimento de resistência viral<sup>5</sup>.

Problemas bucais relacionadas ao HIV ocorrem em uma grande proporção de pacientes e, frequentemente, são diagnosticados ou tratados inadequadamente. É necessária a realização de exame clínico para o adequado manejo dessas manifestações, porém muitos pacientes não recebem atendimento odontológico adequado<sup>7</sup>. Dentre as manifestações bucais presentes em indivíduos HIV positivos, a xerostomia aparece como uma das mais frequentes, podendo levar a uma redução na qualidade de vida dessa população. O papel da saliva é de grande importância na manutenção da saúde da cavidade bucal<sup>8</sup>. Há uma estimativa de que 5% dos pacientes HIV positivos desenvolveram aumento bilateral das glândulas salivares, enquanto 10% a 30% apresentaram xerostomia, sendo esta um importante fator de contribuição para o aumento da incidência de cárie dentária em indivíduos infectados pelo HIV. Alterações na quantidade e na qualidade da saliva, incluindo a diminuição das propriedades antimicrobianas, levam ao rápido avanço da cárie dentária e da doença periodontal<sup>7</sup>.

Tanto a xerostomia como a hipofunção da glândula salivar têm sido frequentemente associadas ao HIV, porém não há dados conclusivos<sup>8,9</sup>. Buscando contribuir para o esclarecimento desse tema, o presente estudo teve por objetivo revisar sistematicamente a associação entre xerostomia e a infecção pelo HIV/AIDS. Em acréscimo, objetivou despertar a atenção dos profissionais da área odontológica para a importância da educação, bem como do resgate e da manutenção da saúde bucal dessa parcela da população, garantindo-lhes, assim, uma melhor qualidade de vida.

## MATERIAL E MÉTODO

A coleta de dados na literatura científica, baseada nos temas centrais deste trabalho, foi realizada na base de dados PUBMED, desenvolvida pelo *National Center for Biotechnology Information (NCBI)* e mantida pela *U. S. National Library of Medicine*, sendo incluídas, no presente estudo, as publicações referentes aos últimos dez anos. Esse período foi escolhido por ser posterior

à introdução da Terapia Antirretroviral Altamente Ativa, possibilitando, assim, avaliar estudos que incluíam o uso destes medicamentos por indivíduos infectados pelo HIV. Para a seleção dos artigos, foram empregados os descritores de assunto *HIV* e *xerostomia*, e o operador booleano utilizado foi *and*.

Quanto aos critérios de inclusão adotados neste estudo, foram utilizados apenas artigos que apresentavam ideias claras, objetivas e condizentes ao título deste trabalho. Os artigos que não obedeceram a esses critérios não foram selecionados. Como critérios de exclusão, foram considerados: a ausência dos descritores *HIV* e *xerostomia* associados; a não localização do texto completo; os artigos baseados em estudos de caso ou série de casos, e a ausência do resumo na base de dados.

## RESULTADO

Após investigação na base de dados citada anteriormente e aplicação dos critérios de inclusão e exclusão estabelecidos para este estudo, foi possível selecionar 30 trabalhos científicos. A Figura 1 apresenta o processo de seleção dos artigos através da aplicação dos critérios de inclusão e exclusão a partir da localização dos artigos na base de dados.

Dos 30 artigos selecionados na base de dados, dois estavam relacionados à presença de problemas bucais em crianças HIV positivas. Um deles destacou que o baixo número de linfócitos

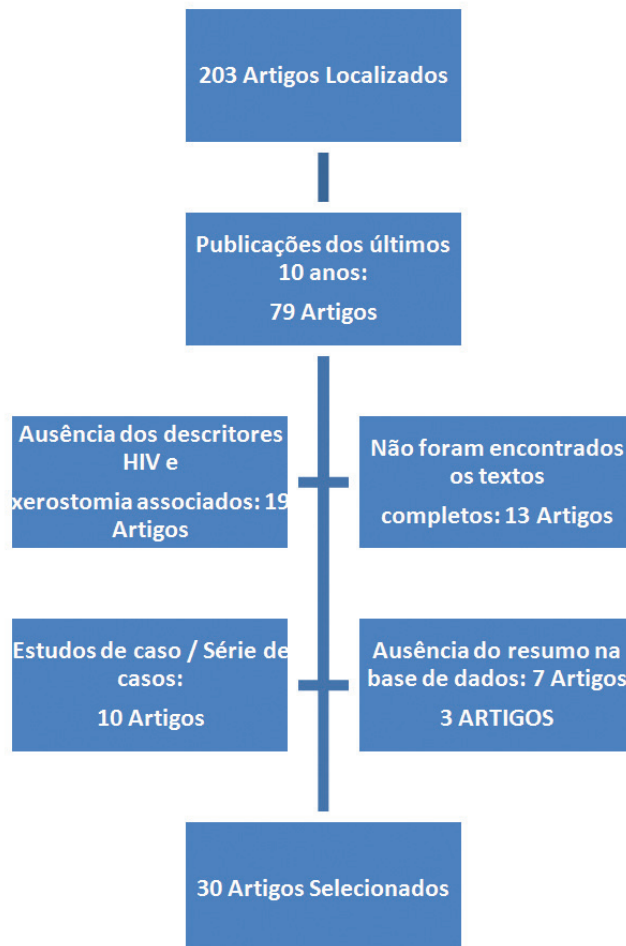


Figura 1. Processo de seleção dos artigos incluídos no presente estudo.

T CD4+, a xerostomia e a ausência de terapia antirretroviral são considerados fatores de risco essenciais, influenciando o desenvolvimento de manifestações bucais<sup>10</sup>. Com relação ao outro estudo, seus resultados apontam que as manifestações bucais podem ser um dos primeiros sinais clínicos da infecção e da progressão do HIV em crianças, sendo que a doença da glândula salivar é uma manifestação comum da infecção pelo HIV em pacientes pediátricos, apresentando-se como o aumento da glândula e/ou xerostomia. O mesmo estudo relacionou, ainda, a presença de xerostomia com a ocorrência de candidíase em crianças infectadas pelo HIV<sup>11</sup>.

Quatro estudos reforçaram esse achado, elencando como principais manifestações bucais associadas ao HIV a xerostomia e a candidíase oral<sup>8,12-14</sup>.

A xerostomia representa uma manifestação bucal do paciente portador do HIV, sendo considerada comum no indivíduo infectado pelo referido vírus e como um efeito colateral das drogas usadas no tratamento<sup>5,15</sup>.

Foram encontrados sete estudos relacionados às manifestações bucais associadas à infecção pelo HIV, incluindo xerostomia e/ou hipofunção das glândulas salivares, sendo que dois destes foram realizados com crianças (Tabela 1). Na totalidade desses estudos, foi possível observar o comprometimento da função das glândulas salivares, principalmente com relação às taxas de fluxo salivar não estimulado; dentre os fatores de risco associados à xerostomia em pacientes HIV, foram relacionados: as baixas contagens de células T CD4+, o início da infecção pelo HIV e a progressão da doença<sup>6,8,9,16-19</sup>.

A Tabela 2 apresenta oito estudos referentes à associação entre hipofunção das glândulas salivares/xerostomia e a Terapia Antirretroviral Altamente Ativa (HAART). Três destes encontraram associação entre xerostomia e a referida terapia<sup>1,20,21</sup>; dois estudaram o uso da terapia que incluía Inibidores de Protease<sup>22,23</sup>, sendo esta associada à xerostomia em um dos trabalhos<sup>22</sup> e, em outro, ao aumento das lesões bucais<sup>23</sup>. Um artigo mostrou associação entre a HAART e o aumento da glândula parótida<sup>2</sup>, sendo que outro estudo observou que a probabilidade de xerostomia era menor em pacientes que faziam uso contínuo da HAART quando comparados aos que faziam uso descontínuo da mesma terapia<sup>24</sup>. Apenas um estudo não encontrou associação entre xerostomia e o uso da HAART<sup>25</sup>.

Três artigos de revisão foram alusivos à Síndrome de Sjögren. Obermayer-Straub, Manns<sup>26</sup> descreveram semelhanças entre a infecção pelo HIV e a referida síndrome. A ocorrência de olhos secos e boca seca, bem como a infiltração linfocitária nas glândulas salivares e lacrimais, são comuns em ambas as situações. Segundo Fox, Liu<sup>27</sup>, além das doenças endócrinas, outras infecções, como caxumba, hepatite C e HIV podem afetar a glândula parótida. Os autores von Bultzingslowen et al.<sup>28</sup> relataram em seu estudo que as mudanças observadas nos componentes salivares de indivíduos com HIV são morfologicamente semelhantes às da Síndrome de Sjogren; entretanto, menos pronunciadas e compostas, principalmente, de infiltração de células T supressoras.

Outros quatro estudos selecionados, apesar de abordarem de forma indireta o tema proposto neste trabalho, são de grande

relevância na condução da atenção odontológica de indivíduos infectados pelo HIV. No estudo de Freed et al.<sup>3</sup>, 12% da amostra estudada classificou sua saúde bucal como 'precária'; a xerostomia foi relatada como o sintoma mais comum (37%). Patel et al.<sup>29</sup>, ao realizarem um ensaio clínico para avaliar a efetividade de algumas substâncias sob forma de enxaguatórios bucais na diminuição da contagem de cândida salivar em indivíduos HIV+, verificaram que a associação de triclosan e flúor reduziu significativamente a contagem de cândida salivar após três meses e duas semanas de uso. Outro enxaguatório bucal testado continha Cloridrato de Benzidamina e Gluconato de Clorexidina, o qual não apresentou um efeito significativo na redução da contagem de Cândida. Entretanto, os dois produtos testados aumentaram o fluxo salivar durante as primeiras quatro semanas de uso, sendo que a taxa se manteve estável, posteriormente. Mulligan et al.<sup>30</sup> constataram que as mulheres infectadas pelo HIV tinham qualidade de vida e condição bucal significativamente piores quando comparadas com o grupo de mulheres não infectadas pelo HIV. Já o trabalho conduzido por Engeland et al.<sup>31</sup>, ao estudar a relação entre a infecção pelo HIV e perda dental em dois grupos de indivíduos (HIV+ e HIV-), encontrou que a perda de dentes entre os grupos não foi significativamente diferente em nenhum momento: (1) antes do tratamento dentário; (2) após o tratamento periodontal e restaurador inicial, e (3) após um período de dois anos de manutenção.

## DISCUSSÃO

A saliva desempenha um papel relevante na manutenção tanto da integridade da mucosa oral como das funções imunológicas locais, além de proporcionar conforto ao indivíduo, facilitando a mastigação e a fonação, e promovendo, assim, uma melhor qualidade de vida global. Com relação à xerostomia, a mesma é considerada um importante sintoma, visto que pode estar associada a morbidade ou graves doenças sistêmicas<sup>20</sup>. A xerostomia ocorre em associação com a hipofunção da glândula salivar. Geralmente, quando a secreção salivar de um indivíduo diminuiu pela metade dos seus valores normais, há ocorrência de xerostomia. Embora existam grandes variações individuais, hipossalivação é normalmente definida por um fluxo total de saliva não estimulada inferior a 0,1 mL/min, coletada de 5 a 15 minutos, ou fluxo total de saliva estimulada inferior a 0,7 mL/min, coletada por 5 minutos<sup>28</sup>. Indivíduos com sintoma de boca seca, que apresentam sinais de fluxo salivar reduzido, saliva espumosa e viscosa, e vitrificação da mucosa oral, podem ser considerados xerostômicos<sup>32</sup>.

No tocante à associação entre hipofunção das glândulas salivares e/ou xerostomia e a infecção pelo HIV/AIDS, a mesma pôde ser observada na quase totalidade dos artigos estudados. Com relação à infecção pelo HIV/AIDS pediátrica, dados epidemiológicos mundiais têm apontado que a transmissão vertical corresponde à principal via de contágio do vírus em crianças; uma vez infectadas, tais crianças tornam-se mais susceptíveis a infecções oportunistas, também localizadas na cavidade bucal. Considerando-se a relevância dessas manifestações bucais, o CDC (*Centers for Disease Control and*

**Tabela 1.** Estudos sobre hipofunção das glândulas salivares / xerostomia associadas à infecção pelo HIV

| AUTOR                                    | PAÍS   | TIPO DE ESTUDO | OBJETIVO   | PRINCIPAIS RESULTADOS   | CONCLUSÕES  |
|--|--------|----------------|--|---|---|
| Kozinetz et al. <sup>16*</sup><br>(2000) | E.U.A. | Coorte         | Avaliar, em crianças HIV+, a prevalência de manifestações orais (M.O.) no período de 1994 a 1998 e investigar potenciais preditores dessas manifestações.  | A prevalência das M.O. permaneceu relativamente constante no decorrer do estudo;<br>Os indivíduos com supressão imunológica grave no início do estudo tiveram maior ocorrência de M.O. durante todo o período do estudo (xerostomia - 44%);<br>M.O. prévias (diagnosticadas, no decorrer do estudo, nos últimos 6-18 meses) representaram os mais fortes preditores de M.O. em crianças HIV+. | Crianças com diagnóstico prévio de M.O. têm mais chance de ocorrência de repetição das mesmas.  |
| Navazesh et al. <sup>9</sup><br>(2000)   | E.U.A. | Transversal    | Estimar a prevalência de xerostomia e hipofunção das glândulas salivares em 2 grupos de mulheres (HIV+ e HIV- em situação de risco).   | A prevalência de queixa de boca seca, de ausência de saliva à palpação e de taxa zero de saliva não estimulada (fluxo = 0 mL/min) foi significativamente maior em mulheres HIV positivas;<br>Foi encontrada associação entre taxa zero de saliva total não estimulada e contagem de células T CD4+.   | Níveis de imunossupressão, medidos por contagens de células T CD4+, são significativamente associados com a xerostomia e a hipofunção das glândulas salivares em uma população de mulheres HIV+.  |
| Grando et al. <sup>17*</sup><br>(2002)   | Brasil | Transversal    | Estimar a prevalência de manifestações estomatológicas (M.E.) associadas à infecção pelo HIV em crianças brasileiras e norte-americanas, relacionando sua presença com a contagem de linfócitos T CD4+ e a carga viral dos pacientes da amostra. | Prevalência de M.E.:<br>Crianças brasileiras: 72,73%;<br>Crianças norte-americanas: 53,66%;<br>• Prevalência de xerostomia:<br>Crianças brasileiras: 7,34%;<br>Crianças norte-americanas: 25,93%;<br>• Prevalência de aumento de volume das parótidas: Crianças brasileiras: 39,45%; Crianças norte-americanas: 40,74%.   | As crianças com manifestações estomatológicas apresentaram contagens médias de linfócitos T CD4+ próximas à normalidade e carga viral alta; Xerostomia, aumento de volume das parótidas e gengivite estão relacionados a valores médios de carga viral mais baixos. |
| Lin et al. <sup>8</sup> (2003)           | E.U.A. | Caso controle  | Determinar o efeito da fase inicial da infecção pelo HIV (CD4+ > 200 células/ml) na função da glândula salivar e a relação dessa disfunção com o uso de medicamentos xerostômicos.   | Pacientes HIV+ apresentaram reduções significativas na totalidade das taxas de fluxo salivar não estimulado (35%);<br>As taxas de fluxo salivar para os pacientes HIV+ que usam medicamentos xerostômicos não diferiram dos pacientes que não usam;<br>As concentrações de alguns componentes da saliva apresentavam-se alteradas nos pacientes HIV+.   | A função da glândula salivar é prejudicada já no início da infecção pelo HIV;<br>Estas mudanças não parecem ser agravadas pelo uso de medicamentos xerostômicos.  |
| Gileva et al. <sup>6</sup><br>(2004)     | Rússia | Descritivo     | Estudar a frequência e o espectro das manifestações bucais (M.B.) em dois grupos de indivíduos (HIV+ e AIDS: em ambos os grupos, usuários de drogas) na região de Perm (Rússia).   | M.B. encontradas em ambos os grupos: candidíase, lesões herpéticas, queilite angular, úlcera aftosa recorrente, xerostomia;<br>Indivíduos HIV+: xerostomia - 14,4%;<br>Indivíduos com AIDS: xerostomia severa - 100%; aumento uni ou bilateral das glândulas parótidas - 15,4%.   | O espectro das M.B. de pacientes HIV/AIDS na região de Perm é bastante amplo;<br>A disseminação dessas lesões está aumentando proporcionalmente com a progressão da doença.   |
| Tirwomwe et al. <sup>18</sup><br>(2007)  | Uganda | Transversal    | Estabelecer a prevalência de manifestações bucais (M.B.) em pacientes HIV+ de cinco clínicas de apoio em Uganda (TASO) e sua influência nas funções orais.   | As M.B. foram observadas em 72% dos indivíduos e, destes, 68,4% tinham algum tipo de desconforto na boca, dentre os quais, sensação de boca seca.   | M.B. associadas com HIV/AIDS nas TASO representam um importante problema de saúde pública; É necessário preparo do clínico tanto para o reconhecimento das mesmas, bem como para o seu manejo apropriado.   |

\* Estudos realizados com crianças infectadas pelo HIV.



Tabela 1. Continuação...

| AUTOR                                    | PAÍS   | TIPO DE ESTUDO | OBJETIVO   | PRINCIPAIS RESULTADOS  | CONCLUSÕES  |
|--|--------|----------------|--|--|---|
| Jainkitivong et al. <sup>19</sup> (2009) | E.U.A. | Caso controle  | Observar alterações na secreção salivar das glândulas submandibular / sublingual (SM/SL) e na concentração de mucina, e presença de Cândida em pacientes HIV+. | As taxas de fluxo salivar e a secreção de proteínas nos pacientes HIV+ foram 37% e 32% menores, respectivamente, em relação ao grupo controle;<br>A frequência de culturas positivas para Cândida foi maior no grupo HIV+ do que nos controles (61,4% e 24,1%, respectivamente). | A secreção salivar das glândulas SM/SL foi reduzida na infecção pelo HIV. |

\* Estudos realizados com crianças infectadas pelo HIV.

Tabela 2. Estudos referentes à associação entre hipofunção das glândulas salivares / xerostomia e Terapia Antirretroviral Altamente Ativa (HAART)

| AUTOR   | PAÍS    | TIPO DE ESTUDO | OBJETIVO   | PRINCIPAIS RESULTADOS  | CONCLUSÕES  |
|---|---------|----------------|--|--|---|
| Ceballos-Salobrena et al. <sup>2</sup> (2000) | Espanha | Transversal    | Avaliar a prevalência de lesões bucais (L.B.) associadas ao HIV/AIDS em pacientes que recebem HAART/IP (Inibidores de Protease).   | L.B. em HIV/AIDS: 53,2% (xerostomia: 15,5%);<br>Aumento da glândula parótida: 4,5% do total de pacientes estudados;<br>Maior prevalência de L.B. foi encontrada no grupo de pacientes com carga viral maior do que 10.000 cópias e células T CD4+ com contagem inferior a 200.   | Comparando-se com históricos anteriores, a prevalência de lesões bucais diminuiu mais de 30% após a instituição da HAART.   |
| Younai et al. <sup>25</sup> (2001)            | EUA     | Transversal    | Analisar a relação entre autopercepção de boca seca e variáveis demográficas, e utilização da HAART em indivíduos HIV+ que recebem cuidados médicos.                                       | Foi estimado que 29% da amostra apresentou queixa de boca seca;<br>Maior probabilidade em desempregados (55%); fumantes (36%); uso de antidepressivos (55%);<br>Carga viral maior que 100.000 / mm <sup>3</sup> (151%);<br>Não houve associação significativa entre o uso de HAART e relato de boca seca.  | Supressão da carga viral plasmática e cessação de tabagismo;<br>O uso de alguns medicamentos antidepressivos pode ajudar a diminuir os sintomas de boca seca.   |
| Navazesh et al. <sup>20</sup> (2003)          | EUA     | Coorte         | Estudar xerostomia e hipofunção das glândulas salivares em mulheres HIV+ e HIV- em situação de risco.  | Grupo HIV+ apresentou probabilidade três vezes maior de relatar boca seca;<br>Associação entre baixas taxas de fluxo salivar estimulado e não estimulado, e baixas contagens de células T CD4+ e uso da HAART.   | Mulheres HIV+ têm um risco significativamente maior para xerostomia e hipofunção das glândulas salivares;<br>Baixa contagem de células T CD4+ e uso de HAART são importantes fatores de risco para estas condições. |
| Silverberg et al. <sup>24</sup> (2004)        | EUA     | Transversal    | Estudar a prevalência de sintomas relacionados à infecção pelo HIV e o uso de HAART em mulheres HIV+ que fazem uso da terapia, mulheres HIV+ que não fazem uso da terapia e mulheres HIV-. | Com relação à xerostomia, a mesma foi encontrada em:<br>6,9% das mulheres HIV-;<br>13,1% das que fazem uso estável da HAART;<br>16,2% nas mulheres que não fazem uso da HAART;<br>16,3% nas mulheres que usam de forma descontínua um dos medicamentos da HAART;<br>18,4% das mulheres que interromperam o uso da HAART;<br>18,7% das mulheres que usam de forma descontínua todos os medicamentos da HAART. | Com base em outros resultados, os autores concluem que é necessária cautela ao atribuir os sintomas clínicos da infecção pelo HIV totalmente à utilização da HAART.   |

Tabela 2. Continuação...

| AUTOR                                      | PAÍS   | TIPO DE ESTUDO | OBJETIVO  | PRINCIPAIS RESULTADOS  | CONCLUSÕES   |
|--|--------|----------------|---|--|--|
| Sharma et al. <sup>21</sup> (2006)         | Índia  | Transversal    | Avaliar a prevalência de lesões bucais em pacientes HIV+ e correlacionar com o uso de HAART.  | Xerostomia representa 29,8% de todas as manifestações orais encontradas;<br>A prevalência de xerostomia em pacientes usuários de HAART foi maior (37,5%) do que em pacientes sem HAART (28,2%).  | Combinação de vários fatores, como HAART, outros medicamentos e doença da glândula salivar devido ao HIV, pode ter contribuído para o surgimento de xerostomia.  |
| Aquino-García et al. <sup>23</sup> (2008)  | México | Transversal    | Estabelecer a prevalência de Lesões Oraís (L.O.) em pacientes HIV/AIDS que utilizam HAART/EFV (Efavirenz) e compará-la com a prevalência de L.O. em pacientes submetidos à HAART/IP (Inibidores de Protease). | Presença de xerostomia em ambos os grupos (18%);<br>Prevalência de L.O. no grupo HAART/EFV foi menor do que no grupo HAART/IP (32% e 63% respectivamente); porém, não houve associação estatisticamente significativa com relação à prevalência de xerostomia nos dois grupos.   | Pacientes HIV/AIDS do grupo HAART/EFV mostraram menor prevalência de L.O. quando comparados ao grupo submetido à HAART/IP.   |
| Cavasin Filho, Giovani <sup>1</sup> (2009) | Brasil | Caso controle  | Estudar xerostomia e sua correlação com doença periodontal e cárie dentária em pacientes HIV+ e HIV-.   | O grupo HIV+ apresentou CPOD alto, placa bacteriana e sangramento; O fluxo salivar e a capacidade tampão da saliva foram baixos no grupo HIV+, indicando um elevado nível de xerostomia;<br>Dois importantes fatores influenciaram estas patologias de forma incisiva: imunossupressão e HAART; O grupo controle (HIV-) apresentou resultados mais próximos à normalidade. | Grupo HIV+: risco maior de doença periodontal, cárie dentária e xerostomia;<br>Necessidade de um controle clínico mais rigoroso, com maior periodicidade, no intuito de evitar essas manifestações no paciente HIV+. |
| Navazesh et al. <sup>22</sup> (2009)       | E.U.A. | Coorte         | Determinar o impacto da HAART na função das glândulas salivares em mulheres HIV+.   | HAART/IP foi significativamente associada com a diminuição das taxas de fluxo salivar estimulado e não estimulado, bem como com o aumento da glândula salivar;<br>Em mulheres que mantinham o uso de HAART sem IP, a mesma associação não foi significativa.   | HAART/IP foi considerado um fator de risco significativa para deficiência orgânica das glândulas salivares em mulheres HIV+.   |

*Prevention*), localizado nos Estados Unidos, incluiu, em 1994, algumas destas nos critérios de classificação da AIDS pediátrica<sup>17</sup>.

Os estudos evidenciaram que a ocorrência de xerostomia em pacientes pediátricos HIV+ foi muito comum, estando associada diretamente à supressão imunológica e à alta carga viral. No trabalho realizado por Grandó et al.<sup>17</sup>, as manifestações estomatológicas foram mais frequentes em crianças brasileiras quando comparadas às norte-americanas. Segundo os autores, estas últimas possuíam um melhor suporte médico, sendo assistidas por equipes multiprofissionais, que incluíam cirurgiões-dentistas, além da participação em trabalho educativo efetivo. Em contrapartida, a prevalência de xerostomia e o aumento das glândulas parótidas foram maiores nas crianças norte-americanas. Conforme descrito anteriormente, este grupo é mais privilegiado no tocante à assistência médica e à educação em saúde; sendo assim, pode-se extrapolar que a possibilidade do uso regular e contínuo da terapia antirretroviral é mais frequente. Sabendo-se que a referida terapia reduz a carga viral, é presumível que tanto a xerostomia como o aumento de volume das parótidas observados nessas crianças possam estar associados ao uso

de medicamentos antirretrovirais. Expósito-Delgado et al.<sup>10</sup> relataram em seu trabalho que as lesões bucais que aparecem nas crianças infectadas pelo HIV são diferentes, em termos de prevalência, daquelas encontradas em adultos soropositivos, sendo que, dentre as manifestações mais prevalentes em crianças HIV+, encontra-se o aumento das glândulas parótidas. É importante destacar que as manifestações bucais decorrentes da infecção pelo HIV, normalmente, trazem grande desconforto, tornando-se um problema relevante tanto para as crianças, que são portadoras, quanto para seus cuidadores. Pinto, De Rossi<sup>11</sup> sugerem um protocolo de atendimento odontológico para esse grupo de pacientes, que inclui orientação de higiene bucal, aplicação tópica de flúor com regularidade e visitas de retorno ao cirurgião-dentista a cada 3 ou 4 meses, devido à sua maior susceptibilidade à cárie. De acordo com os autores, a doença da glândula salivar na população pediátrica com HIV/AIDS representa uma importante manifestação bucal desta infecção. Frequentemente, certos tipos de distúrbios das glândulas salivares ou suas sequelas proveem informações importantes relativas à progressão da infecção pelo HIV. Um histórico apropriado e

o exame realizado pelo clínico podem detectar a presença de aumento da glândula salivar e da xerostomia, conduzindo para o tratamento apropriado e promovendo, assim, o bem-estar geral destes pacientes.

Resultados semelhantes aos encontrados nos estudos realizados com crianças contaminadas pelo vírus HIV foram encontrados na população adulta soropositiva. É possível a ocorrência da diminuição do fluxo salivar em indivíduos infectados pelo HIV ainda no início da infecção, sendo a progressão da doença – caracterizada pela diminuição das contagens de linfócitos T CD4+ e pelo aumento da carga viral plasmática – um importante fator de risco para o agravamento desse problema. De acordo com a literatura, carga viral maior do que 10.000 exemplares e contagens de linfócitos T CD4+ abaixo de 200 células/mL acarretaram um grande comprometimento do estado imunológico e das condições de saúde dos indivíduos infectados pelo HIV. A xerostomia nesses indivíduos pode ser atribuída à infiltração difusa de linfócitos CD8+ nas glândulas salivares maiores ou ao aumento do tecido linfóide da parótida, alterações que podem eventualmente levar à formação de sialoadenite linfoepitelial. Além disso, pacientes com HIV podem ter uma mudança significativa em vários componentes salivares (proteína diminuída, aumento de IgA, lisozima e albumina) e um infiltrado inflamatório na glândula salivar labial<sup>28</sup>. Essas mesmas alterações também são encontradas nas glândulas salivares de indivíduos com Síndrome de Sjögren<sup>26</sup>. O uso de antidepressivos e o tabagismo também foram considerados fatores de risco para xerostomia em indivíduos HIV positivos. Sroussi, Epstein<sup>12</sup>, Narani, Epstein<sup>13</sup> e Younai et al.<sup>25</sup> descreveram que a xerostomia em pacientes HIV+ representa um fator de risco adicional para cárie dentária e doença periodontal, bem como para outras manifestações bucais do HIV, especialmente a candidíase oral, que é a mais comumente diagnosticada. Segundo Chou<sup>14</sup>, a candidíase oral – nas formas pseudomembranosa e eritematosa – ocorre em mais de 95% dos pacientes infectados pelo HIV. Outras conseqüências da xerostomia referem-se ao comprometimento da fala, da mastigação, do paladar, da deglutição e da estética, além da presença de mau hálito<sup>15</sup>.

A xerostomia pode advir tanto da infecção pelo HIV propriamente como do efeito colateral de drogas antirretrovirais<sup>5,7</sup>. Flint et al.<sup>5</sup> afirmam em seu estudo que a xerostomia pode ocorrer em 30% dos pacientes que usam o antirretroviral *didanosina* – pertencente à classe dos inibidores da transcriptase reversa – e em 7% daqueles que utilizam os inibidores de protease. Com relação aos inibidores de protease (IP), Aquino-García et al.<sup>23</sup> relataram em seu trabalho que essa classe de medicamentos pode causar efeitos adversos, tais como hiperglicemia e alteração no metabolismo lipídico. Além disso, a prescrição de terapias incluindo os IP representa um difícil esquema terapêutico e, conseqüentemente, está associado com a falha de adesão do paciente ao tratamento. Como alternativa, foi proposto que as terapias antirretrovirais passassem a incluir, em seus esquemas, Inibidores da Transcriptase Reversa Não Nucleosídeos, tais como a *nevirapina* e a *efavirenz*, considerados mais eficientes em relação à terapia com IP, em virtude de possuírem menor toxicidade metabólica e regimes terapêuticos mais simples. No estudo de

Navazesh et al.<sup>22</sup>, o esquema terapêutico que incluía os IP esteve significativamente associado com uma diminuição das taxas de fluxo salivar estimulada e não estimulada, porém ainda não foi estabelecida a razão dessa associação. De acordo com os autores, é possível que a estrutura química dos IP altere, de alguma forma, a estrutura e a composição da saliva, diminuindo o fluxo salivar. Outra possibilidade é a de que os IP podem provocar alterações lipotróficas ou deposição de tecido adiposo no interior das glândulas.

Atualmente, há uma ampla gama de medicamentos antirretrovirais disponíveis no mercado, os quais têm sido responsáveis pela diminuição das manifestações, inclusive as bucais, provocadas pelo vírus HIV, aumentando significativamente a sobrevida desses pacientes. Flint et al.<sup>5</sup> afirmaram, em seu estudo, que as manifestações bucais provocadas pela infecção causada pelo HIV podem servir de bons marcadores não só para o acompanhamento da restauração da imunidade (com os parâmetros numéricos da carga viral e CD4 +), mas também para identificar falhas nos esquemas terapêuticos. De acordo com os autores, a ocorrência de infecções orais oportunistas tem sido relatada em pacientes que recebem a terapia antirretroviral somente nos casos em que houve falha no regime de adesão ou quando o mesmo não é cumprido. Dessa forma, é necessário cautela ao atribuir os sintomas clínicos da infecção pelo HIV totalmente à utilização dos medicamentos antirretrovirais<sup>22</sup>. Com relação à xerostomia, a mesma não deve ser atribuída somente à terapia medicamentosa, mas também a outros fatores, como o uso de outros medicamentos por parte desses pacientes, além da doença das glândulas salivares, que pode ser provocada diretamente pelo vírus HIV<sup>15,23</sup>.

Embora a terapia antirretroviral possa estar associada à xerostomia, responsável por vários problemas bucais, como cárie dentária e doença periodontal, de acordo com o trabalho de Engeland et al.<sup>31</sup>, a perda dentária não foi significativamente diferente nos grupos de indivíduos HIV+ que utilizam a terapia e HIV-, mostrando, assim, que o esquema terapêutico contribui para a melhoria das condições de saúde bucal. Com relação à candidíase oral, a mesma, segundo Patel et al.<sup>29</sup>, é um grande problema nos países em desenvolvimento, onde a terapia antirretroviral está disponível para uma pequena parcela da população infectada pelo HIV. Prevenir a candidíase oral – utilizando-se enxaguatórios bucais que, além de diminuir as contagens de *candida albicans*, possibilitam o restabelecimento do fluxo salivar comumente diminuído nesse grupo de pacientes – é melhor do que fazer uso frequente de antifúngicos, que podem levar ao desenvolvimento de resistência a essas drogas.

Considerando-se o efeito devastador provocado pela ação do HIV no organismo humano, é esperado que a qualidade de vida de indivíduos infectados por esse vírus seja pior quando comparada à dos indivíduos não infectados. Por essa razão, os profissionais da área da saúde devem estar preparados para atender da melhor forma possível essa população. A dimensão dos problemas bucais presentes nesses pacientes e o conseqüente desconforto proporcionado pelos mesmos tornam fundamental o papel do cirurgião-dentista no resgate e na manutenção da integridade

da saúde bucal dos pacientes HIV+, melhorando, assim, sua qualidade de vida. É importante destacar que a comunicação entre os profissionais das áreas médica e odontológica é fundamental para o manejo correto desses pacientes. De acordo com a Academia Americana de Medicina Oral, a contagem de células T CD4+ influencia no planejamento do tratamento adequado dos pacientes HIV+ e este dado pode ser facilmente obtido através do contato com o médico responsável pelo paciente. Além disso, esses pacientes devem ser orientados a realizar o autoexame da cavidade bucal frequentemente, lembrando sempre que este não deve ser substituído pelo exame realizado pelo cirurgião-dentista. É importante destacar o papel do médico na saúde bucal dos pacientes HIV+, orientando para que os exames odontológicos não sejam negligenciados. Esses pacientes não devem ser relutantes em procurar cuidados ou revelar o seu estado sorológico aos profissionais da área odontológica<sup>3</sup>.

Finalmente, é importante ressaltar que este estudo foi realizado com base em um recorte no tempo, o que pode, de alguma forma, ter limitado as discussões acima apresentadas. Entretanto, relacionaram-se as principais revistas científicas que abordaram a temática estudada. Novas investigações deverão ser

conduzidas para que tragam, à luz do conhecimento, evidências mais conclusivas sobre a infecção pelo HIV/AIDS e os problemas bucais.

## CONCLUSÃO

A infecção pelo HIV/AIDS está associada à imunossupressão e à alta carga viral, que contribuem para o aparecimento de problemas bucais, como a hipofunção das glândulas salivares e a xerostomia. Outro fator de risco para as referidas manifestações a ser considerado é o uso da terapia antirretroviral, especialmente a *didanosina* e a classe de medicamentos que corresponde aos inibidores de protease. Embora tal terapia seja imprescindível, principalmente para o aumento da sobrevida dos indivíduos com HIV/AIDS, há uma grande variedade de medicamentos antirretrovirais disponíveis no mercado, o que possibilita algumas substituições no intuito de diminuir os efeitos colaterais provocados pelo seu uso, incluindo os problemas abordados neste estudo. Advém, daí, a relevância de uma abordagem multiprofissional desses pacientes.

## REFERÊNCIAS

1. Cavasin Filho JC, Giovani EM. Xerostomy, dental caries and periodontal disease in HIV+ patients. *Braz J Infect Dis*. 2009;13(1):13-7. <http://dx.doi.org/10.1590/S1413-86702009000100005>
2. Ceballos-Salobreña A, Gaitán-Cepeda LA, Ceballos-García L, Lezama-Del Valle D. Oral lesions in HIV/AIDS patients undergoing highly active antiretroviral treatment including protease inhibitors: a new face of oral AIDS? *AIDS Patient Care STDS*. 2000;14(12):627-35. <http://dx.doi.org/10.1089/10872910050206540>
3. Freed JR, Marcus M, Freed BA, Der-Martirosian C, Maida CA, Younai FS, et al. Oral health findings for HIV-infected adult medical patients from the HIV Cost and Services Utilization Study. *J Am Dent Assoc*. 2005;136(10):1396-405. <http://dx.doi.org/10.14219/jada.archive.2005.0053>
4. Wainberg MA, Jeang KT. 25 years of HIV-1 research – progress and perspectives. *BMC Medicine*. 2008;6:31:1-7.
5. Flint SR, Tappuni A, Leigh J, Schmidt-Westhausen AM, MacPhail L. (B3) Markers of immunodeficiency and mechanisms of HAART therapy on oral lesions. *Adv Dent Res*. 2006;19(1):146-51. <http://dx.doi.org/10.1177/154407370601900126>
6. Gileva OS, Sazhina MV, Gileva ES, Efimov AV, Scully C. Spectrum of oral manifestations of HIV/AIDS in the Perm region (Russia) and identification of self-induced ulceronecrotic lingual lesions. *Med Oral*. 2004;9(3):212-5.
7. Reznik DA. Oral manifestations of HIV disease. *Top HIV Med*. 2006;13(5):143-8.
8. Lin AL, Johnson DA, Stephan KT, Yeh CK. Alteration in salivary function in early HIV infection. *J Dent Res*. 2003;82(9):719-24. <http://dx.doi.org/10.1177/154405910308200912>
9. Navazesh M, Mulligan R, Komaroff E, Redford M, Greenspan D, Phelan J. The prevalence of xerostomia and salivary gland hypofunction in a cohort of HIV-positive and at-risk women. *J Dent Res*. 2000;79(7):1502-7. <http://dx.doi.org/10.1177/00220345000790071201>
10. Expósito-Delgado AJ, Vallejo-Bolaños E, Martos-Cobo EG. Oral manifestations of HIV infection in infants: a review article. *Med Oral Patol Oral Cir Bucal*. 2004;9(5):415-20.
11. Pinto A, De Rossi SS. Salivary gland disease in pediatric HIV patients: an update. *J Dent Child (Chic)*. 2004;71(1):33-7.
12. Sroussi HY, Epstein JB. Changes in the pattern of oral lesions associated with HIV infection: implications for dentists. *J Can Dent Assoc*. 2007;73(10):949-52.
13. Narani N, Epstein JB. Classifications of oral lesions in HIV infection. *J Clin Periodontol*. 2001;28(2):137-45. <http://dx.doi.org/10.1034/j.1600-051x.2001.028002137.x>
14. Chou L. [Clinical and research advances in oral AIDS]. *Shanghai Kou Qiang Yi Xue* 2001;10(3):193-5.
15. Johnson NW, Glick M; Mbuguye TN. (A2) Oral health and general health. *Adv Dent Res*. 2006;19(1):118-21. <http://dx.doi.org/10.1177/154407370601900122>
16. Kozinetz CA, Carter AB, Simon C, Hicks MJ, Rossmann SN, Flaitz CM, et al. Oral manifestations of pediatric vertical HIV infection. *AIDS Patient Care STDS*. 2000;14(2):89-94. <http://dx.doi.org/10.1089/108729100318028>



17. Grando LJ, Yurgel LS, Machado DC, Silva CL, Menezes M, Picolli C. [Oral manifestations, CD4+ T-lymphocytes count and viral load in Brazilian and North-American HIV-infected children]. *Pesqui Odontol Bras.* 2002;16(1):18-25. <http://dx.doi.org/10.1590/S1517-74912002000100004>
18. Tirwomwe JF, Rwenyonyi CM, Muwazi LM, Besigye B, Mboli F. Oral manifestations of HIV/AIDS in clients attending TASO clinics in Uganda. *Clin Oral Investig.* 2007;11(3):289-92. <http://dx.doi.org/10.1007/s00784-007-0118-z>
19. Jainkittivong A, Lin AL, Johnson DA, Langlais RP, Yeh CK. Salivary secretion, mucin concentrations and Candida carriage in HIV-infected patients. *Oral Dis.* 2009;15(3):229-34. <http://dx.doi.org/10.1111/j.1601-0825.2009.01514.x>
20. Navazesh M, Mulligan R, Barron Y, Redford M, Greenspan D, Alves M, et al. A 4-year longitudinal evaluation of xerostomia and salivary gland hypofunction in the Women's Interagency HIV Study participants. *Oral Surg Oral Med Oral Pathol Oral Radiol Endod.* 2003;95(6):693-8. <http://dx.doi.org/10.1067/moe.2003.230>
21. Sharma G, Pai KM, Suhas S, Ramapuram JT, Doshi D, Anup N. Oral manifestations in HIV/AIDS infected patients from India. *Oral Dis.* 2006;12(6):537-42. <http://dx.doi.org/10.1111/j.1601-0825.2006.01232.x>
22. Navazesh M, Mulligan R, Karim R, Mack WJ, Ram S, Seirawan H, et al. Effect of HAART on salivary gland function in the Women's Interagency HIV Study (WIHS). *Oral Dis.* 2009;15(1):52-60. <http://dx.doi.org/10.1111/j.1601-0825.2008.01456.x>
23. Aquino-García SI, Rivas MA, Ceballos-Salobreña A, Acosta-Gio AE, Gaitán-Cepeda LA. Short communication: oral lesions in HIV/AIDS patients undergoing HAART including efavirenz. *AIDS Res Hum Retroviruses* 2008;24(6):815-20. <http://dx.doi.org/10.1089/aid.2007.0159>
24. Silverberg MJ, Gore ME, French AL, Gandhi M, Glesby MJ, Kovacs A, et al. Prevalence of clinical symptoms associated with highly active antiretroviral therapy in the Women's Interagency HIV Study. *Clin Infect Dis.* 2004;39(5):717-24. <http://dx.doi.org/10.1086/423181>
25. Younai FS, Marcus M, Freed JR, Coulter ID, Cunningham W, Der-Martirosian C, et al. Self-reported oral dryness and HIV disease in a national sample of patients receiving medical care. *Oral Surg Oral Med Oral Pathol Oral Radiol Endod.* 2001; 92(6):629-36. <http://dx.doi.org/10.1067/moe.2001.117816>
26. Obermayer-Straub P, Manns MP. Hepatitis C and D, retroviruses and autoimmune manifestations. *J Autoimmun.* 2001;16(3):275-85. <http://dx.doi.org/10.1006/jaut.2000.0488>
27. Fox RI, Liu AY. Sjogren's syndrome in dermatology. *Clin Dermatol.* 2006;24(5):393-413. <http://dx.doi.org/10.1016/j.clindermatol.2006.07.005>
28. von Bultzingslowen I, Sollecito TP, Fox PC, Daniels T, Jonsson R, Lockhart PB, et al. Salivary dysfunction associated with systemic diseases: systematic review and clinical management recommendations. *Oral Surg Oral Med Oral Pathol Oral Radiol Endod.* 2007;103(Suppl):S57.e1-15.
29. Patel M, Shackleton JA, Coogan MM, Galpin J. Antifungal effect of mouth rinses on oral Candida counts and salivary flow in treatment-naïve HIV-infected patients. *AIDS Patient Care STDS.* 2008;22(8):613-8. <http://dx.doi.org/10.1089/apc.2007.0160>
30. Mulligan R, Seirawan H, Alves ME, Navazesh M, Phelan JA, Greenspan D, et al. Oral health-related quality of life among HIV-infected and at-risk women. *Community Dent Oral Epidemiol.* 2008;36(6):549-57. <http://dx.doi.org/10.1111/j.1600-0528.2008.00443.x>
31. Engeland CG, Jang P, Alves M, Marucha PT, Califano J. HIV infection and tooth loss. *Oral Surg Oral Med Oral Pathol Oral Radiol Endod.* 2008;105(3):321-6. <http://dx.doi.org/10.1016/j.tripleo.2007.10.012>
32. Eveson JW. Xerostomia. *Periodontol 2000.* 2008;48:85-91. <http://dx.doi.org/10.1111/j.1600-0757.2008.00263.x>

## CONFLITOS DE INTERESSE

---

Os autores declaram não haver conflitos de interesse.

## AUTOR PARA CORRESPONDÊNCIA

---

Sílvia Helena de Carvalho Sales-Peres

Departamento de Odontopediatria, Ortodontia e Saúde Coletiva, Faculdade de Odontologia de Bauru, USP – Universidade de São Paulo, Alameda Dr. Octávio Pinheiro Brisola, 9-75, 17012-901 Bauru - SP, Brasil

e-mail: shcperes@usp.br

Recebido: Abril 16, 2013

Aprovado: Agosto 7, 2013