

# Estudo longitudinal do sucesso clínico-radiográfico de dentes tratados com medicação intracanal de hidróxido de cálcio

*Longitudinal study of clinical-radiographic success of teeth treated with calcium hydroxide intracanal dressing*

Mauro Juvenal NERY<sup>a</sup>, Luciano Tavares Angelo CINTRA<sup>a</sup>, João Eduardo GOMES-FILHO<sup>a</sup>, Eloi DEZAN-JUNIOR<sup>a</sup>, José Arlindo OTOBONI-FILHO<sup>a</sup>, Gustavo SIVIERI-ARAUJO<sup>a</sup>, Thiago Santos NERY<sup>a</sup>, Leda Maria Pescinini SALZEDAS<sup>b</sup>

<sup>a</sup>Departamento de Odontologia Restauradora, Faculdade de Odontologia, UNESP – Univ Estadual Paulista, 16015-050 Araçatuba - SP, Brasil

<sup>b</sup>Departamento de Patologia e Propedêutica Clínica, Faculdade de Odontologia, UNESP – Univ Estadual Paulista, 16015-050 Araçatuba - SP, Brasil

## Resumo

**Introdução:** O tratamento endodôntico é de fundamental importância para abolir a infecção presente em dentes que apresentam necrose pulpar. **Objetivo:** O objetivo do presente estudo foi avaliar clínica e radiograficamente a eficácia dos tratamentos de canais radiculares de dentes com lesão periapical crônica, efetuados pelos graduandos em Odontologia, da Faculdade de Odontologia de Araçatuba – UNESP. **Material e método:** Foram selecionados 100 pacientes que possuíam dentes com lesão periapical crônica para serem tratados. Após o preparo biomecânico, os canais radiculares receberam uma medicação intracanal de hidróxido de cálcio durante o período de 14 dias. Os canais radiculares foram obturados com cimento endodôntico à base de hidróxido de cálcio. Foi realizada a preservação por um período entre oito e 11 meses. **Resultado:** A análise dos resultados permitiu constatar a porcentagem de 78,46% dos casos com reparo total da lesão periapical e de 21,54% dos casos em que não houve evidências de reparo. **Conclusão:** Ocorreu reparo das lesões periapicais nos dentes tratados pelos graduandos da Faculdade de Odontologia de Araçatuba – UNESP.

**Descritores:** Endodontia; tratamento do canal radicular; lesão periapical crônica; hidróxido de cálcio.

## Abstract

**Introduction:** Root canal treatment plays a fundamental role in abolishing infections in teeth showing pulp necrosis. **Objective:** We aimed to evaluate the clinical and radiographic efficacy of root canal treatment for teeth with chronic periapical lesions, which was performed by students of Undergraduate Dentistry, Faculty of Dentistry, Campus Araçatuba – UNESP. **Material and method:** We selected 100 patients who had teeth with chronic periapical lesions. After biomechanical preparation, the root canal receiving of calcium hydroxide intracanal dressing during the 14 days. The root canals were filled with a calcium hydroxide-based endodontic sealer. Follow-up examinations were performed for at least 8 months. **Result:** An analysis of the results showed total repair in 78.46% of the cases and no evidence of repair in 21.54% of the cases. **Conclusion:** Repair occurred in the teeth with chronic periapical lesions treated by students of Undergraduate Dentistry, Faculty of Dentistry, Campus Araçatuba – UNESP.

**Descriptors:** Endodontics; root canal therapy; chronic periapical lesions; calcium hydroxide.

## INTRODUÇÃO

Para se conseguirem altos índices de sucesso no tratamento de canais radiculares de dentes com lesão periapical, devem-se considerar de fundamental importância: a neutralização e a remoção do conteúdo necrótico-tóxico do sistema de canais radiculares (SCR), um adequado preparo biomecânico, o emprego de uma medicação intracanal e o selamento dos canais radiculares por meio da obturação<sup>1</sup>.

Dos procedimentos mecânicos do tratamento endodôntico, o tipo da técnica de preparo biomecânico utilizada exerce

pouca interferência no resultado final, desde que o canal esteja perfeitamente sanificado e em boas condições de receber a obturação dos canais radiculares. Contudo, diferenças podem ocorrer com os tipos de substâncias utilizadas em algumas das fases do tratamento endodôntico, notadamente a medicação intracanal e o cimento obturador<sup>2</sup>.

Na década de 1980, o sucesso clínico obtido após o tratamento de dentes portadores de lesões periapicais crônicas manteve-se entre 64 e 80%<sup>3</sup>. Deve-se considerar também que o resultado do

tratamento endodôntico depende de um correto diagnóstico, que deve ser rigorosamente estabelecido<sup>4</sup>.

Do ponto de vista histológico, estudos desde a década de 1970 demonstram que os melhores resultados de reparo pós-tratamento ocorrem após o emprego do hidróxido de cálcio como medicação intracanal<sup>2,3,5-7</sup>.

O hidróxido de cálcio se destaca entre os medicamentos de uso intracanal em função de duas expressivas propriedades: antimicrobiana e indutora de reparo. As principais características do hidróxido de cálcio se desenvolvem a partir da sua dissociação em íons cálcio e hidroxila. A ação desses íons explica as características biológicas e antimicrobianas desta substância, que se manifestam a partir de ações enzimáticas tanto sobre as bactérias quanto sobre os tecidos<sup>3,8,9</sup>. Portanto, o emprego do hidróxido de cálcio na Endodontia se deve ao seu caráter antimicrobiano, potencializando a desinfecção do SCR, e também pela sua participação no processo de reparo periapical.

A última fase do tratamento endodôntico é o controle clínico-radiográfico (Proservação). Para o ensino de Graduação, esse controle torna-se complexo, sendo a maioria dos pacientes atendidos pertencentes à classe de renda baixa, que nem sempre se apresentam para o controle pós-tratamento<sup>10</sup>.

Apesar de os estudos microscópicos teciduais serem os mais relevantes no cenário científico, o controle clínico-radiográfico longitudinal representa uma ferramenta eficaz para se reconhecer a qualidade da Endodontia clínica. Esta avaliação baseia-se unicamente nas características clínicas e/ou radiográficas e possibilita verificar o sucesso ou o insucesso clínico<sup>11</sup>.

O objetivo do presente estudo foi avaliar clínica e radiograficamente o reparo de lesões periapicais crônicas em tratamentos endodônticos realizados pelos graduandos da Faculdade de Odontologia de Araçatuba – UNESP, durante os anos de 2009 e 2010.

## MATERIAL E MÉTODOS

### 1. Seleção dos Casos

Para o presente estudo, foram selecionados 100 prontuários de pacientes que receberam tratamento na Clínica de Graduação da Disciplina de Endodontia, da Faculdade de Odontologia de Araçatuba-UNESP. Os pacientes, em relação ao gênero, dividiam-se em 52 do gênero feminino e 48 do gênero masculino, com idade entre 18 e 70 anos, com pelo menos um tratamento endodôntico já realizado e com período entre oito e 11 meses de preservação. Foram considerados dentes com lesão periapical dos grupos de incisivos, caninos, pré-molares e molares, superiores e inferiores. Foram incluídos apenas tratamentos realizados em dentes portadores de lesões periapicais crônicas com diâmetro radiográfico de até cinco milímetros (mm).

Não foi considerado nenhum critério – como doença sistêmica, por exemplo – que levasse à exclusão de algum caso clínico.

### 2. Protocolo Clínico

O protocolo clínico de tratamento endodôntico foi realizado para todos os casos, preconizado por Holland et al.<sup>12</sup> (2009).

**Primeira sessão:** Uma vez detectada radiograficamente a presença da lesão periapical crônica, realizou-se isolamento absoluto do campo operatório, abertura coronária, neutralização dos canais radiculares com limpeza do forame (canal cementário), odontometria e preparo biomecânico do canal radicular. O preparo dos canais radiculares foi realizado no sentido coroa-ápice com o emprego de ampliadores de orifício rotatórios K3 (Sybron Endo, USA) e pontas/tapers 25/12, 25/10, 25/08, respectivamente, nos terços cervical e médio; brocas de Largo 2 ou 3 e Gates-Glidden 3, 2, 1 (Dentsply-Maillefer, Switzerland) no terço médio; limas tipo K (Dentsply-Maillefer, Switzerland), sendo quatro limas no terço apical (uma lima anatômica inicial tipo K #15 e três instrumentos tipo K subsequentes), acabamento final com limas tipo Hedström (Dentsply-Maillefer, Switzerland), de mesmo calibre da última lima tipo K. Durante todo o preparo biomecânico, a solução irrigadora empregada foi hipoclorito de sódio 2,5% (solução de Labarraque).

Concluído o preparo biomecânico, os canais radiculares foram inundados com solução de EDTA (Biodinâmica Química e Farmacêutica, Ibiporã-PR, Brasil) por três minutos para remoção do *Smear Layer*, seguida de nova irrigação, aspiração e secagem dos canais radiculares.

**Medicação intracanal:** Foi empregada a medicação intracanal, sob a forma de pasta de hidróxido de cálcio (Biodinâmica Química e Farmacêutica, Ibiporã-PR, Brasil), acrescida de iodofórmio (Biodinâmica Química e Farmacêutica, Ibiporã-PR, Brasil) e propilenoglicol, usado como veículo viscoso. Após colocação da medicação intracanal, foi realizada uma tomada radiográfica para confirmar o total preenchimento do canal radicular por esta medicação. Em seguida, os dentes foram selados com guta-percha (Tanari Indústria, Manacapuru-AM, Brasil) e cimento temporário Coltosol (Vigodent-Coltene, Rio de Janeiro-RJ, Brasil).

**Segunda sessão:** O paciente retornou duas semanas após a realização da medicação intracanal; esta foi removida, sendo posteriormente realizada a obturação dos canais radiculares com cones de guta-percha (Tanari Indústria, Manacapuru-AM, Brasil) e cimento obturador Sealapex (Sybron Endo, USA), pela técnica da condensação lateral ativa.

### 3. Preservação

Decorrido o período entre oito e 11 meses pós-tratamento – sendo que o período médio foi de nove meses –, os pacientes foram convidados a realizar a preservação dos tratamentos endodônticos, tendo sido antecipadamente esclarecidos acerca da importância do controle pós-operatório. Foram convidados somente aqueles pacientes cujas radiografias finais de tratamento (obturação dos canais radiculares) estavam com boa qualidade de visualização radiográfica. Do total de 100 pacientes, obteve-se o retorno de apenas 65 pacientes.

Os exames clínico-radiográficos, assim como uma profilaxia e as orientações, foram realizados por graduandos da Faculdade de

Odontologia de Araçatuba-UNESP, que foram selecionados para o desenvolvimento deste estudo.

Os critérios utilizados para a avaliação clínica foram: ausência de dor, periodontopatias e fístula, além de o dente apresentar coroa reconstruída e estar em correta oclusão.

Os exames radiográficos periapicais foram realizados com auxílio de posicionadores radiográficos (Indusbelo, Londrina-PR, Brasil), empregando filmes Kodak Ultra-Speed (Kodak Company, Rochester, USA) e um aparelho de Raio-X (Dabi-Atlante, Ribeirão Preto-SP, Brasil), com exposição de 0,5 segundo.

Os filmes foram processados manualmente pelo método visual. As radiografias foram secas em temperatura ambiente por uma hora, tendo sido efetuada a montagem destas em uma cartela radiográfica com identificação do paciente/dente.

#### 4. *Processamento das Imagens*

As radiografias foram digitalizadas utilizando-se um *scanner* fotográfico, com leitor de transparência HD Scanjet 4050 (Hewlett-Packard Development Company, USA), com resolução de 300 dpi, 256 tons de cinza, escala de 200%, formato JPEG.

As imagens foram importadas pelo programa Digora for Windows 3.1 (Soredex, Finland) e analisadas por três Endodontistas, em conjunto, para que houvesse calibração entre os examinadores<sup>13</sup>. Para avaliação, as imagens radiográficas obtidas no início do tratamento e no controle pós-operatório foram visualizadas simultaneamente na tela do computador, para facilitar a comparação.

#### 5. *Forma de Avaliação dos Resultados*

Para a avaliação radiográfica, foram atribuídos escores de 1 a 4<sup>14,15</sup>, para classificação da condição de reparo periapical de acordo com as imagens radiográficas obtidas.

Desta forma, foi permitido enquadrar as condições da região periapical em quatro categorias (Tabela 1).

Os dados coletados foram analisados por meio do Programa Estatístico Epi Info, determinando o percentual do grau de sucesso dos tratamentos realizados, em função dos itens de avaliação pré-estabelecidos. Diante dos dados obtidos, os

pacientes foram incluídos nos grupos de sucesso ou insucesso, sendo que os pacientes deste último foram convidados a retornar à Clínica de Endodontia desta Faculdade para a realização dos respectivos retratamentos endodônticos.

Perante os escores atribuídos, considerou-se que os escores 1 a 3 são tratamentos com sucesso obtido ou em potencial para o sucesso. Estes escores foram agrupados para melhor representar o que poderia ser considerado o sucesso do tratamento. Acrescenta-se que, na amostra, foram incluídos apenas os casos clinicamente considerados como sucesso. O escore 4 foi considerado como insucesso.

## RESULTADO

Para a avaliação das imagens radiográficas, foi realizada a classificação de acordo com os critérios e escores estabelecidos.

Pode-se observar pelos resultados que em 78,46% dos casos obteve-se sucesso, sendo: 38,46% dos casos para escore 1; 20% dos casos para escore 2; 20% dos casos para escore 3. O escore 4 (insucesso) foi observado em 21,53% dos casos (Tabela 2).

Nas Figuras 1 a 4, estão ilustrados, alguns casos avaliados segundo os escores adotados.

## DISCUSSÃO

Os estudos longitudinais constituem-se como um instrumento dinâmico e possibilitam estabelecer a qualidade da Endodontia clínica. Esta se fundamenta pelos achados clínicos, que possibilitam nortear e transpor os resultados experimentais, biológicos, microbiológicos e físico-químicos, em condutas na busca do sucesso clínico<sup>11</sup>. A partir desta linha de pensamento, justifica-se a escolha desse tipo de abordagem pelo presente estudo.

Classificou-se como fracasso endodôntico quando havia ausência total de reparo conforme o aspecto radiográfico, com presença de área radiolúcida, sugerindo persistência de lesão periapical. Os procedimentos endodônticos foram realizados por alunos iniciantes na clínica endodôntica, ou seja, os alunos do 3.º ano da Graduação. Pode-se considerar que o índice de fracasso endodôntico encontrado foi baixo (21,54%) e o índice de sucesso foi considerado significativo (78,46%).

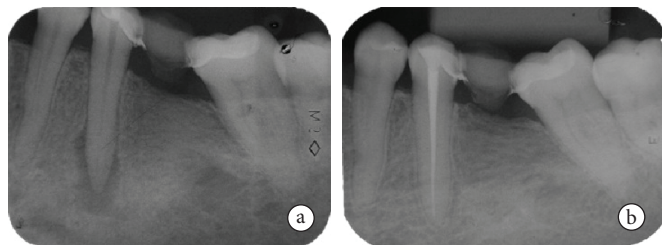
**Tabela 1.** Critério de avaliação de sucesso do ponto de vista radiográfico

Escore	Classificação	Descrição
1	Reparo total	Estrutura periapical normal com presença de lâmina dura
2	Reparo parcial	Ausência de lâmina dura, com pequeno espessamento do ligamento periodontal
3	Reparo duvidoso	Presença de área radiolúcida menor do que a anterior
4	Ausência de reparo	Presença de área radiolúcida igual ou maior do que a anterior

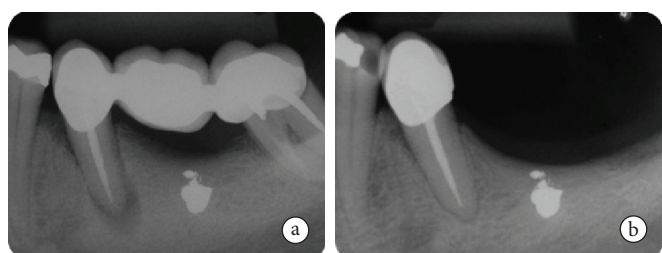
**Tabela 2.** Escores atribuídos às imagens obtidas de cada paciente

Casos	Escore 1	Escore 2	Escore 3	Escore 4
100% (65 casos)	38,46% (25 casos)	20,00% (13 casos)	20,00% (13 casos)	21,53% (14 casos)
	78,46% (51 casos de sucesso)			21,54% (14 casos de insucesso)

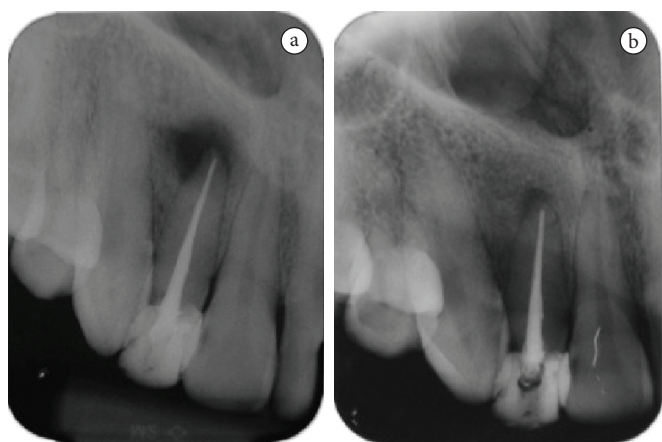
O período de pós-operatório no presente estudo perpez entre oito e 11 meses de preservação. Logo, acredita-se que, em alguns casos, o reparo radiográfico possa ocorrer em períodos mais tardios, de acordo com outros estudos<sup>2,6-8</sup>.



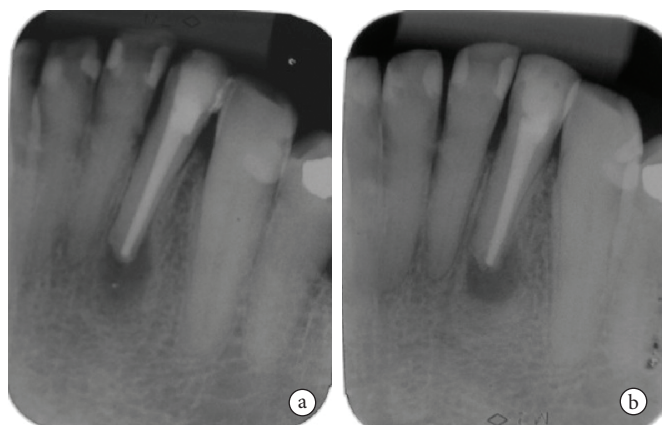
**Figura 1.** Imagens radiográficas obtidas no início do tratamento (a) e no controle pós-operatório de 11 meses (b) - escore 1.



**Figura 2.** Imagens radiográficas obtidas logo após a obturação dos canais radiculares (a) e no controle pós-operatório de 11 meses (b) - escore 2.



**Figura 3.** Imagens radiográficas obtidas logo após a obturação dos canais radiculares (a) e no controle pós-operatório de 11 meses (b) - escore 3.



**Figura 4.** Imagens radiográficas obtidas logo após a obturação dos canais radiculares (a) e no controle pós-operatório de 11 meses (b) - escore 4.

O sucesso endodôntico – empregando-se apenas o critério radiográfico para o tratamento de dentes com lesão periapicais crônicas – pode ser encontrado na literatura endodôntica<sup>4</sup>, embora apenas este sucesso radiográfico não seja suficiente para expressar sucesso clínico<sup>16-19</sup>.

Ricucci et al.<sup>4</sup> (2011) relataram o sucesso clínico-radiográfico em torno de 86,6% para dentes com lesões menores do que 5 mm. Os autores lembraram ainda que os procedimentos foram realizados por principiantes na Endodontia. O indicador para o sucesso encontrado pode ser apreciado, ao se constatar que esses achados corroboram com os resultados do presente estudo.

Alguns fatores devem ser considerados e podem ter influenciado nos resultados aqui apresentados: qualidade da obturação<sup>20,21</sup>, medicação intracanal à base de hidróxido de cálcio<sup>22-24</sup> e tipo de cimento obturador<sup>25,26</sup>.

Em relação à qualidade das obturações, em todos os casos expostos neste estudo, estas apresentaram uma radiopacidade homogênea e adequada condensação do material obturador, com limite apical ideal (1 mm aquém do ápice radiográfico), de acordo com outros estudos já consagrados na literatura<sup>20,21</sup>.

Quanto à influência da medicação intracanal, a literatura é contraditória, pois alguns autores sugerem que não há diferença no resultado entre os tratamentos de sessão única e os tratamentos de duas sessões<sup>22,23</sup>. Entretanto, esses resultados divergem da conduta clínica apresentada no presente estudo. Há estudos, desde a década de 1980<sup>2,24</sup>, que sustentam e demonstram que o emprego de uma medicação intracanal é de fundamental importância no tratamento de dentes com canais radiculares contaminados, principalmente quando estes apresentam lesão periapical crônica.

A seleção da pasta de hidróxido de cálcio como medicação intracanal neste estudo foi em função do tempo de 14 dias entre a primeira e a segunda sessão, de acordo com resultados de outros autores<sup>6,8,23,24</sup>, que demonstram que o hidróxido de cálcio necessita de 14 dias para alcalinizar toda a dentina radicular e exercer sua atividade antibacteriana no sistema de canais radiculares. A manutenção de uma elevada concentração de íons hidroxila altera a atividade enzimática e promove a inativação microbiana<sup>8</sup>.

A medicação intracanal empregada em forma de pasta com veículo aquoso, neste estudo, pode ser justificada por estudos<sup>7,8,25-27</sup> que demonstram que as propriedades do hidróxido de cálcio derivam de sua dissociação em íons cálcio e íons hidroxila. A ação desses íons sobre os tecidos e micro-organismos proporcionou propriedades osteogênicas, além das ações neutralizadora e antibacteriana. Considerando-se que a liberação dos íons cálcio e hidroxila na forma aquosa é mais rápida, acentuada, contínua e provoca a alcalinização necessária ao combate aos micro-organismos a partir de duas semanas de seu emprego<sup>27</sup>, valida-se esta escolha pela medicação intracanal de hidróxido de cálcio.

O cimento obturador à base de hidróxido de cálcio Sealapex foi empregado como um fator positivo, que contribuiu para maximizar o sucesso endodôntico, concordando com outros autores<sup>2,7,8</sup>. A literatura demonstra bom comportamento

biológico dos cimentos à base de hidróxido de cálcio, que colaboram para o reparo das lesões periapicais, justificando assim tal preferência pelo Sealapex<sup>2,25,26</sup>. A obturação do canal radicular com o cimento Sealapex manteria o pH em níveis alcalinos, contribuindo, desta forma, para que a eliminação dos micro-organismos se completasse, acelerando assim o reparo da lesão periapical<sup>2,7,8,26,27</sup>.

Deve-se também incluir outro fator importante a ser considerado: o diâmetro dos canais radiculares. A observação do diâmetro anatômico (inicial) e o respeito ao diâmetro cirúrgico

(final) podem influenciar no resultado e contribuir para o sucesso dos tratamentos endodônticos<sup>28,29</sup>.

## CONCLUSÃO

De acordo com a Metodologia empregada, foi possível concluir que, após o período de oito a 11 meses pós-tratamento endodôntico, ocorreu 78,46% de reparo das lesões periapicais nos dentes tratados pelos alunos de Graduação em Odontologia, da Faculdade de Odontologia de Araçatuba – UNESP.

## REFERÊNCIAS

- Ricucci D, Lin LM, Spangberg LS. Wound healing of apical tissues after root canal therapy: a long-term clinical, radiographic, and histopathologic observation study. *Oral Surg Oral Med Oral Pathol Oral Radiol Endod.* 2009;108:609-21. <http://dx.doi.org/10.1016/j.tripleo.2009.05.028>
- Holland R, Otoboni Filho JA, Souza V, Nery MJ, Bernabé PF, Dezan-Junior E. A comparison of one versus two appointment endodontic therapy in dogs' teeth with apical periodontitis. *J Endod.* 2003;29:121-4. <http://dx.doi.org/10.1097/00004770-200302000-00009>
- Bystrom A, Claesson R, Sundqvist G. The antibacterial effect of camphorated paramonochlorophenol, camphorated phenol and calcium hydroxide in the treatment of infected root canals. *Endod Dent Traumatol.* 1985;1:170-5. <http://dx.doi.org/10.1111/j.1600-9657.1985.tb00652.x>
- Ricucci D, Russo J, Rutberg M, Burleson JA, Spangberg LS. A prospective cohort study of endodontic treatments of 1,369 root canals: results after 5 years. *Oral Surg Oral Med Oral Pathol Oral Radiol Endod.* 2011;112:825-42. <http://dx.doi.org/10.1016/j.tripleo.2011.08.003>
- Cvek M, Hollender L, Nord CE. Treatment of non-vital permanent incisors with calcium hydroxide. A clinical, microbiological and radiological evaluation of treatment in one sitting of teeth with mature or immature root. *Odontol Revy.* 1976;27:93-108. PMID:1064826.
- Souza V, Bernabé PFE, Holland R, Nery MJ, Mello W, Otoboni Filho JA. Tratamento não cirúrgico de dentes com lesões periapicais. *RGO.* 1989;46:39-46.
- Leonardo MR, Hernandez ME, Silva LA, Tanomaru-Filho M. Effect of a calcium hydroxide-based root canal dressing on periapical repair in dogs: a histological study. *Oral Surg Oral Med Oral Pathol Oral Radiol Endod.* 2006;102:680-5. <http://dx.doi.org/10.1016/j.tripleo.2006.03.021>
- Estrela C, Holland R. Calcium hydroxide: study based on scientific evidences. *J Appl Oral Sci.* 2003;11:269-82. <http://dx.doi.org/10.1590/S1678-77572003000400002>
- Vilela DD, Neto MM, Villela AM, Pithon MM. Evaluation of interference of calcium hydroxide-based intracanal medication in filling root canal systems. *J Contemp Dent Pract.* 2011;12:368-71. <http://dx.doi.org/10.5005/jp-journals-10024-1061>
- Zmener O, Pameijer CH. Clinical and Radiographic Evaluation of a Resin-Based Root Canal Sealer: 10-Year Recall Data. *Int J Dent.* 2012;2012:763248. <http://dx.doi.org/10.1155/2012/763248>
- Ghavamnasiri M, Maleknejad F, Ameri H, Moghaddas MJ, Farzaneh F, Chasteen JE. A retrospective clinical evaluation of success rate in endodontic-treated premolars restored with composite resin and fiber reinforced composite posts. *J Conserv Dent.* 2011;14:378-82. <http://dx.doi.org/10.4103/0972-0707.87203>
- Holland R, Sousa V, Nery MJ, Bernabé PFE, Otoboni-Filho JA, Dezan-Júnior E, et al. Apostila de endodontia . UNESP: Araçatuba; 2009.
- Tronstad L, Asbjornsen K, Doving L, Pedersen I, Eriksen HM. Influence of coronal restorations on the periapical health of endodontically treated teeth. *Endod Dent Traumatol.* 2000;16:218-221. <http://dx.doi.org/10.1034/j.1600-9657.2000.016005218.x>
- Friedlander LT, Love RM, Chandler NP. A comparison of phosphor-plate digital images with conventional radiographs for the perceived clarity of fine endodontic files and periapical lesions. *Oral Surg Oral Med Oral Pathol Oral Radiol Endod.* 2002;93:321-7. <http://dx.doi.org/10.1067/moe.2002.120802>
- Athar A, Angelopoulos C, Katz JO, Williams KB, Spencer P. Radiographic endodontic working length estimation: comparison of three digital image receptors. *Oral Surg Oral Med Oral Pathol Oral Radiol Endod.* 2008;106:604-8. <http://dx.doi.org/10.1016/j.tripleo.2008.04.031>
- Jurcak JJ, Bellizzi R, Loushine RJ. Successful single-visit endodontics during Operation Desert Shield. *J Endod.* 1993;19:412-3. [http://dx.doi.org/10.1016/S0099-2399\(06\)81507-4](http://dx.doi.org/10.1016/S0099-2399(06)81507-4)
- Kojima K, Inamoto K, Nagamatsu K, Hara A, Nakata K, Morita I, et al. Success rate of endodontic treatment of teeth with vital and nonvital pulps. A meta-analysis. *Oral Surg Oral Med Oral Pathol Oral Radiol Endod.* 2004;97:95-9. <http://dx.doi.org/10.1016/j.tripleo.2003.07.006>
- Bernstein SD, Horowitz AJ, Man M, Wu H, Foran D, Vena DA, et al. Outcomes of endodontic therapy in general practice: a study by the practitioners engaged in applied research and learning network. *J Am Dent Assoc.* 2012;143:478-87. <http://dx.doi.org/10.1111/j.1463-5224.2012.01016.x>
- Balto K. Root-filled teeth with adequate restorations and root canal treatment have better treatment outcomes. *Evid Based Dent.* 2011;12:72-3. <http://dx.doi.org/10.1038/sj.ebd.6400806>

20. Ricucci D. Apical limit of root canal instrumentation and obturation, part 1. Literature review. *Int Endod J*. 1998;31:384-93. <http://dx.doi.org/10.1046/j.1365-2591.1998.00184.x>
21. Ricucci D, Langeland K. Apical limit of root canal instrumentation and obturation, part 2. A histological study. *Int Endod J*. 1998;31:394-409. <http://dx.doi.org/10.1046/j.1365-2591.1998.00183.x>
22. Roane JB, Dfryden JA, Grimes EW. Incidence of postoperative pain after single and multiple-visit endodontic procedures. *Oral Surg. Oral Med Oral Pathol*. 1983;55: 68-72. [http://dx.doi.org/10.1016/0030-4220\(83\)90308-0](http://dx.doi.org/10.1016/0030-4220(83)90308-0)
23. Figini L, Lodi G, Gorni F, Gagliani M. Single versus multiple visits for endodontic treatment of permanent teeth. *Cochrane Database Syst Rev*. 2007 Oct 17;CD005296. <http://dx.doi.org/10.1002/14651858.CD005296.pub2>
24. Tanomaru JM, Leonardo MR, Tanomaru Filho M, Bonetti Filho I, Silva LA. Effect of different irrigation solutions and calcium hydroxide on bacterial LPS. *Int Endod J*. 2003;36:733-9. <http://dx.doi.org/10.1046/j.1365-2591.2003.00717>
25. Souza RS, Souza V, Holland R, Gomes-Filho JE, Murata SS, Sonoda CK. Effect of calcium hydroxide-based materials on periapical tissue healing and orthodontic root resorption of endodontically treated teeth in dogs. *Dent Traumatol*. 2009;25:213-8. <http://dx.doi.org/10.1111/j.1600-9657.2008.00758.x>
26. Holland R, Otoboni Filho JA, Bernabé PF, de Souza V, Nery MJ, Dezan Jr E. Effect of root canal filling material and level of surgical injury on periodontal healing in dogs. *Endod Dent Traumatol*. 1998;14:199-205. <http://dx.doi.org/10.1111/j.1600-9657.1998.tb00838.x>
27. Estrela C, Holland R, Bernabé PF, de Souza V, Estrela CR. Antimicrobial potential of medicaments used in healing process in dogs' teeth with apical periodontitis. *Braz Dent J*. 2004;15:181-5. <http://dx.doi.org/10.1590/S0103-64402004000300003>
28. Borlina SC, Souza V, Holland R, Murata SS, Gomes-Filho JE, Dezan Junior E, Marion JJ, Neto DA. Influence of apical foramen widening and sealer on the healing of chronic periapical lesions induced in dogs' teeth. *Oral Surg Oral Med Oral Pathol Oral Radiol Endod*. 2010;109:932-40. <http://dx.doi.org/10.1016/j.tripleo.2010.01.028>
29. Souza RA, Sousa YT, de Figueiredo JA, Dantas Jda C, Colombo S, Pécora JD. Influence of apical foramen lateral opening and file size on cemental canal instrumentation. *Braz Dent J*. 2012;23(2):122-6. <http://dx.doi.org/10.1590/S0103-64402012000200006>

## CONFLITOS DE INTERESSE

---

Os autores declaram não haver conflitos de interesse.

## AUTOR PARA CORRESPONDÊNCIA

---

Gustavo Sivieri-Araujo

Departamento de Odontologia Restauradora, Faculdade de Odontologia, UNESP – Univ Estadual Paulista,

Rua José Bonifácio, 1193, 16015-050 Araçatuba - SP, Brasil

e-mail: gustavosivieri@uol.com.br

Recebido: 10/07/2012

Aprovado: 21/11/2012